PROBLEMATICA NEUROCHIRURGIEI

Definiţie

Neurochirurgia este o ramură a ştiinţelor medicale care se ocupă cu tratamentul patologiei sistemului nervos şi a învelişurilor sale care poate avea indicaţie de intervenţie (chirurgicală). La învelişurile anatomice clasice (meninge), din punct de vedere neurochirurgical se adaugă craniul şi coloana vertebrală, structuri ce alcătuiesc învelişul osos de protecţie al sistemului nervos central.

Numeroase boli al căror diagnostic şi tratament este asigurat de disciplina neurochirurgicală (traumatisme cranio-cerebrale, accidente vasculare cerebrale hemoragice) în multe cazuri nu necesită tratament operator, totuşi aparţin acestei discipline pentru că supravegherea, măsurile de tratament conservator se fac în mediul neurochirurgical, secţie unde la nevoie o intervenţie chirurgicală se poate practica cu maximă urgentă.

Ablaţia unui proces expansiv de la nivelul creierului în centrele moderne se face pe baza unui reperaj anatomic precis realizat pre- şi intraoperator cu mijloace neinvazive (computer tomografie, rezonantă magnetică nucleară, neuronavigaţie) şi folosind mijloace operatorii minim invazive (microchirurgie, neuroendoscopie, stereotaxie). Pentru a se ajunge la acest principiu modern oferit de mijloacele tehnologice avansate ale sfârşitului de mileniu, istoria neurochirurgiei a cunoscut un drum îndelungat şi sinuos.

Istoric

Descoperirea unor cranii din Neolitic cu trepanaţii atestă practica abordului cranio-cerebral şi a vindecării căii de abord încă din epoca pietrei. Raţiunea religioasă sau curativă a acestor practici preistorice este controversată. Primele scrieri descriind trepanaţia ca instrumentar şi metodă, datează din timpul lui Hipocrate. Totuşi dezvoltarea marcată a cunoaşterii localizărilor cerebrale s-a făcut în secolul XIX ceea ce a permis ablaţia primei tumori cerebrale în anul 1879 pe baza semnelor neurologice şi a cunoştinţelor anatomice. Localizarea leziunii era imprecisă şi sortită erorilor (variaţii individuale, fenomene vasculare şi edematogene la distanţă de leziune, leziuni multiple) motiv pentru care intervenţia chirurgicală avea în primul rând un rol explorator şi apoi terapeutic.

Primele mijloace de localizare paraclinică au apărut după introducerea razelor X (1895) şi au constat în pneumoencefalografie (1918), angiografie cerebrală(1927), mielografie (1921-1922), îmbunătăţind în mod cert posibilităţile de diagnostic şi reperaj anatomo-chirurgical. Aceste progrese aparţin anilor 1918-1940 şi sunt legate de nume celebre ale neurochirurgilor care le-au introdus sau utilizat (Cushing, Dandy, DeMartel, Clovice Vincent, Frasier, Tonnis). Tehnicile chirurgicale propriu-zise au evoluat de la introducerea electrocoagulării şi aspiraţiei până la progresul modern corespunzător epocii neuroimagisticii moderne. Microneurochirurgia a determinat principala modificare de atitudine, concepţii şi prognostic în intervenţiile neurochirurgicale după anul 1960. Nume celebre se leagă de acest progres al tehnicii neurochirurgicale (Yasargil, Sugita, Drake).

Progresele actuale în domeniul diagnosticului şi tratamentului în neurochirurgie sunt legate de tehnici numeroase dezvoltate sau perfecţionate într-un ritm impetuos în ultimele trei decenii: computertomografia (CT), rezonanţa magnetică nucleară (RMN), computertomografia cu emisie de

pozitroni (PET) sau fotoni (SPECT), angiografia cu substracţie digitală, imagistică funcţională tridimensională, ultrasonografia, explorările electrofiziologice; tehnicile intervenţioniste: stereotaxie, neuroendoscopie, radiochirurgie, tehnici endovasculare; terapie biotehnică şi biotehnologică modernă: implanturi şi proteze, terapie moleculară şi genetică, transplanturi celulare şi tisulare.

Ramurile neurochirurgiei

Sistemul nervos fiind alcătuit din sistem nervos central (encefal şi măduva spinării) şi sistem nervos periferic, neurochirurgia are 3 ramuri principale: neurochirurgie craniocerebrală, vertebro-medulară şi a nervilor periferici. În afară de aceasta în cadrul neurochirurgiei generale au apărut ramuri specifice unui tip de patologie: neurotraumatologie, neurochirurgie vasculară, neurochirurgia oncologică, neurochirurgie pediatrică şi a malformaţiilor, neurochirurgie funcţională cu subdomeniile ei (chirurgia epilepsiei, durerii, mişcărilor involuntare, psihochirurgie), neurochirurgia infecţiilor sistemului nervos, neurochirurgia spaţiilor lichidiene. Din punct de vedere al tehnicii aplicate la neurochirurgia clasică s-au adăugat microneurochirurgia, neurochirurgia stereotaxică, neuroendoscopia, neuronavigaţia, neurochirurgia endovasculară şi radiochirurgia care au rămas în diverse raporturi cu disciplina care le-a generat. Unele au fost asimilate sau sunt în curs de asimilare în arsenalul neurochirurgical general (microchirurgia, neuroendoscopia, neuronavigaţia) altele tind să evolueze ca subspecialităţi sau specialităţi aparte (stereotaxia, terapia endovasculară intervenţionistă, radiochirurgia).

Raporturile neurochirurgiei cu celelalte ştiinţe neurale (neuroştiinţe) şi cu disciplinele de graniţă

Dacă la sfârşitul evului mediu cele şapte ştiinţe erau: gramatica, retorica, dialectica, aritmetica, geometria, astrologia şi muzica, reflectând practic posibilităţile gândirii umane, la ora actuală o clasificare a ştiinţelor este mult mai complexă. Neurochirurgia aparţine neuroştiinţelor aplicative clinice alături de neurologie, neuroanestezia, terapia intensivă neurochirurgicală, recuperare neuromotorie fiecare cu ramurile ei. Între aceste domenii există ramuri de interdisciplinaritate: psihochirurgie, neuropsihologie, epileptologie – chirurgia epilepsiei etc. Dintre neuroştiinţele aplicative preclinice în strânsă legătură cu neurochirurgia enumerăm: neuropatologia, neuroradiologia, neuroimagistica, neuroelectrofiziologia, neurosonografia etc.

Menţionăm că există şi un alt aspect al patologiei legate de perturbările funcţiilor superioare ale sistemului nervos de care se ocupă psihoştiinţele clinice (psihiatria, psihologia clinică). Între neuroştiinte şi psihoştiinţe există o diferenţă de abordare şi metoda de studiu asemănătoare până la un punct diferenţei între hard şi soft din informatică. Între neuroştiinţe şi psihoştiinte există o zonă de interes comun care se lărgeşte treptat pe măsură progresului cunoaşterii şi a posibilităţilor de investigaţie a substratului neuronal al proceselor psihice (neuropsihologie, psihoneurologie). Din domeniul psihoştiintelor fac parte un mare număr de ramuri ale psihologiei şi psihopatologiei: a copilului şi dezvoltării, educaţionale, a familiei, lingvistica, a comunicării, socială, a grupului, a subordonării şi conducerii, a genului: masculin/feminin şi a identităţii sexului, a problemei rasiale, a problemei grupului de vârstă, a religiei (spirituale), a imaginii de sine şi autoevaluării, a delimitării şi cooperării, a impulsiunilor şi autocontrolului, comportamentală, analiză şi autoanaliză, a relaţionării, decizională, a consumului, adicţiei, dietei şi creşterii în greutate, nutriţiei şi obiceiurilor alimentare, stressului, psihologia economică, politică, a cunoaşterii, a artei etc.

Neuroştiinţele aplicative se bazează în mare parte pe cunoştinţele unui alt grup de ştiinţe fundamentale (neuroştiinţe fundamantale) care s-au diversificat enorm în ultima perioadă: neuroanatomia, neurogenetica, neurohistologia, neurobiologia, neurochimia, neurofiziologia, psihochimia, neuroembriologie, neuroanatomie comparată, psiohoneuroimunologie, corticonica (ştiinţa circuitelor corticale) etc.

Interdisciplinaritatea cu alte domenii medicale a dat naştere la neurooftalmologie, neurootologie, neuroendocrinologie; iar interdisciplinaritatea cu domeniile tehnice a dat naştere la tehnologia neurochirurgicală a instrumentelor, aparaturii, robotizării cât şi cea din implantologia şi protezarea în neurochirurgie. Farmacologia şi biotehnologia cu ramurile lor pătrund de asemenea în câmpul interdisciplinarităţii neurochirurgiei prin domenii ca: neurofarmacologie, psihofarmacologie, transplantul de ţesut nervos, în general problema transplantelor de organe, multe organe transplantate fiind furnizate în urma stărilor finale (moartea creierului) din afecţiunile neurochirurgicale. Aportul altor domenii ca informatica medicală, telemedicina şi managementul sanitar la progresul neurochirurgiei constituie de asemenea un subiect de discuţie.

Diagnosticul neurochirurgical

Diagnosticul neurochirurgical se bazează pe examenul clinic şi explorările complementare ca în orice schemă de diagnostic medical. Există particularităţi specifice anamnezei (motivele internării, istoricul bolii, antecedentele personale şi heredocolaterale) la pacienţii neurochirurgicali în funcţie de specificul afecţiunii şi alterarea stării de conştienţă a pacientului care vor fi amintite în capitolele speciale. În cadrul examenului clinic (examenul somatic general, examenul local, examenul neurologic) prezentăm în continuare câteva date de evaluare neurologică, fundamentul diagnosticului neurochirurgical de localizare până la apariţia explorării paraclinice.

Examenul neurologic

Evaluarea clinică a funcţiilor sistemului nervos cuprinde o succesiune de capitole: motilitatea, sensibilitatea, reflexele, funcţiile neuropsihice (vorbirea, gnozia, praxia) funcţiile vegetative, evaluarea nervilor cranieni. Fiecare capitol cuprinde mai multe subcapitole care în practică se aprofundează odată cu depistarea unui element patologic în sfera respectivă.

În capitolul ***motilităţii*** se evaluează:

- *Forţa musculară* – cerând pacientului să execute mişcări libere, cu sau fără ajutor, sau mişcări contra rezistenţă în diverse segmente. Deficitul total de forţă poartă numele de *plegie* (monoplegie, paraplegie, diplegie, tetraplegie) iar deficitul parţial, *pareză* (monopareză, parapareză, dipareză, tetrapareză). Scara obişnuită de evaluare a forţei musculare are următoarele grade:
  - 5 – forţă normală
  - 4 – mişcare posibilă împotriva unei rezistenţe moderate
  - 3 – mişcare completă posibilă împotriva gravitaţiei, fără altă rezistenţă
  - 2 – mişcare completă posibilă dacă se elimină efectul gravitaţiei
  - 1 – schiţe de contracţie musculară
  - 0 – flacciditate
- *Tonusul muscular* – se apreciază rezistenţa la mişcările pasive. Perturbarea tonusului poate fi sub formă de hipotonie, atonie, hipertonie piramidală (în lama de briceag), extrapiramidală (semnul "rotii dinţate" pozitiv)

- *Troficitatea musculară* (atrofia, hipotrofia, hipertrofia) – se apreciază comparativ aspectul musculaturii bilateral
- *Coordonarea musculară* se apreciază în cursul diverselor tipuri de mişcări: mersul (ataxia mersului), mişcările unui segment (ataxia relevată de proba indice-nas, călcâi-genunchi), ataxia mişcărilor contrare (adiadococinezia), sau acte posturale: ortostatism (ataxie statică).
- *Iniţierea mişcărilor* are diverse tipuri de perturbări (bradichinezie, dischinezie).
- *Mişcările involuntare:* tremurătura, convulsie, mioclonie, fasciculaţie cu subtipurile lor se evaluează clinic prin observarea pacientului.

În cadrul examinării ***sensibilităţii*** se evaluează toate modalităţile senzitive: termică, tactilă, dureroasă, proprioceptivă prin atingeri cu stimuli corespunzători: eprubeta cu apă rece sau caldă, vată, vârf de ac, diapazon, sau prin solicitarea pacientului de a recunoaşte poziţia imprimată de examinator segmentelor corporale. Perturbările senzitive pot fi de tip anestezie, hipoestezie, hiperestezie pentru unul sau mai multe tipuri de sensibilitate.

Reflexele, ca răspuns motor primar la un stimul senzitiv pot fi perturbate în sensul hiporeflexiei, areflexiei, sau hiperreflexiei. Se evaluează reflexele osteo-tendinoase (percutarea unui tendon sau a inserţiei tendinoase determină contracţia musculară): reflexul rotulian, achilian, etc. şi reflexele cutanate (abdominal, plantar, etc.)

Perturbarea vorbirii (afazie, disfazie) poate să intereseze emiterea cuvintelor (afazie motorie), recepţionarea mesajului (afazie senzitivă) sau ambele componente (afazie mixtă). Se evaluează din discuţia cu pacientul sau prin probe speciale. Limbajul scris poate fi perturbat prin imposibilitatea cititului (alexie) sau prin imposibilitatea scrierii (agrafie). Perturbarea selectivă a calculului matematic poartă numele de acalculie sau discalculie.

Gnozia se referă la capacitatea pacientului de interpretare a stimulilor şi perturbarea ei poartă numele de agnozie.

Praxia se referă la capacitatea de elaborare a unui plan de mişcare şi la punerea lui în practică (tulburările pot fi de tip apraxie idiatorie, perturbarea elaborării planului, apraxie motorie, perturbarea execuţiei planului, apraxie de îmbrăcare, apraxie constructivă etc.)

Evaluarea ***funcţiilor neuropsihice*** este importantă şi sub prisma lateralizării emisferice, funcţia vorbirii fiind reprezentată în principal pe emisferul aşa-zis dominant (emisferul cerebral stâng la dreptaci).

Tulburările vegetative (sfincteriene, de ritm respirator, vasomotorii, sudoripare, piloerecţia) pot prezenta diverse aspecte: incontinenţa sfincteriană, retenţie sfincteriană, anerecţie, tulburări de ritm respirator etc.

Perturbările principale în domeniul ***nervilor cranieni*** sunt:

- *Nervul olfactiv:* anosmie, hiposmie
- *Nervul optic* modificări de acuitate vizuală: ambliopie, îngustări de câmp vizual: hemianopsie ş.a.
- *Nervii oculomotori* (III, IV, VI): diplopie, strabism
- *Nervul trigemen* cu cele trei ramuri: oftalmic, maxilar superior şi maxilar inferior, poate fi afectat senzitiv (hipoestezie sau anestezie în teritoriul respectiv) sau motor (*afectarea masticaţiei).*
- *Nervul facial* – pareza facială.
- Nervul acustico-vestibular: anacuzie, hipoacuzie, hiperacuzie, ataxie vestibulară.
- *Nervii IX, X şi XI* sunt implicaţi în fonaţie şi deglutiţie: disfonie, disfagie pentru lichide şi pentru solide.
- *Nervul hipoglos* – pareza lingurală unilaterală.

Sindroame neurochirurgicale

Semnele neurologice sumare descrise se asociază în diverse ***sindroame neurologice*** care oferă posibilitatea stabilirii unui diagnostic topografic mai mult sau mai puţin precis al leziunii. Sindromul piramidal (pareză, spasticitate, hiperreflexie osteotendinoasă, reflex cutanat plantar în extensie – semnul Babinski) semnifică o leziune în lungul întinsei căi piramidale (cortexul prerolandic – neuronul motor medular). Pentru stabilirea localizării în lungul unei atât de întinse căi se caută semne suplimentare. Alte sindroame pot avea o valoare localizatorie mai mare şi în general sunt denumite ***sindroame focale***:

- *sindrom cerebelos* - ataxie, hipotonie;
- *sindrom de unghi ponto-cerebelos* – hipoacuzie, ataxie cerebeloasă, eventual pareză facială de aceeaşi parte ş.a.
- *sindromul prefrontal* – tulburări psihice de tipul dezinhibiţiei prin perturbarea autocontrolului (moria).
- *Sindromul prerolandic* – hemipareză spastică, crize convulsive localizate în membrele paretice (crize jacksoniene motorii)
- *Sindromul de lob parietal* – agnozie, hipoestezie, anestezie
- *Sindromul de lob temporal* – crize epileptice complexe psihomotorii, psihosenzoriale (afectarea iritativă a hipocampului), hemianopsie (afectarea radiaţiilor optice), afazie receptivă (afectarea centrului înţelegerii cuvintelor - centrul Wernicke).
- *Sindromul de lob occipital* – iluzii vizuale, anopsii, cecitate
- *Sindromul medular transvers total* – tetra/paraplegie, anestezie pentru toate modurile de sensibilitate sub nivelul leziunii, tulburări sfincteriene.
- *Sindromul Brown-Sequard – (*de compresiune medulară laterală) – hemiplegie şi hemihipoestezie tactilă şi proprioceptivă ipsilaterală, hemihipoestezie termoalgică controlaterală.

În afară de sindroamele neurologice focale deficitare sau ***iritative (epileptice)*** în neurochirurgie se evaluează ***sindromul de hipertensiune intracraniană, sindromul cefalalgic, sindromul comatos, sindromul meningial, sindromul comiţial, ictusul, sindromul vertebral***, despre care vom prezenta detalii suplimetare în capitolele specifice.

Sindroamele epileptice focale se caracterizează prin manifestări motorii, senzitive, senzoriale sau neuropsihice corespunzătoare descărcării hipersincrone, autoîntreţinute a unei populaţii neuronale dintr-o anumită zonă corticală. Teoretic aceste sindroame reprezintă inversul sindroamelor deficitare. Cele mai cunoscute crize epileptice focale sunt crizele jacksoniene motorii (convulsii faciobrahiale unilaterale cu extensie posibilă în hemicorpul respectiv), crizele jacksoniene senzitive (parestezii faciobrahiale), crize de baraj verbal, crize adversive, crizele epileptice temporale (crize complexe tip “dreamy state”).

Efectuarea examenului neurologic necesită experienţă şi tact pentru a găsi funcţiile neurologice perturbate, pentru a stabili gradul perturbării, pentru a încadra simptomele în sindroame focale. Culegerea acestor date, în mod practic, nu se efectuează în succesiunea didactică prezentată, ci intr-o succesiune economică în funcţie de poziţia pacientului. Pentru a câştiga timp şi pentru a nu pierde colaborarea cu pacientul plictisindu-l, la poziţia de pornire a examinării - ortostatism cu picioarele lipite, braţele întinse înainte, cu palmele în sus degetele răsfirate şi ochii închişi, se evaluează: echilibrul static, troficitatea şi tonusul muscular, mişcările involuntare, forţa la membrele superioare, apoi reflexele, sensibilitatea şi coordonarea la membrele superioare, mersul. Se cere pacientului să se aşeze şi se examinează nervii cranieni, apoi cu pacientul culcat se evaluează forţa segmentară, sensibilitatea, coordonarea şi reflexele la membrele inferioare. Se pot da teste pentru afazie, gnozie, praxie, în timp ce

medicul analizează investigaţiile paraclinice. O astfel de evaluare durează mai puţin de 10 minute şi poate fi dezvoltată în direcţia deficitului găsit pentru a o completa cu semne neurologice de fineţe care în final pot conduce la un diagnostic exact.

În ciuda valorii sale certe, diagnosticul clinic, topografic şi etiologic al leziunii neurochirurgicale este rareori un diagnostic de certitudine.

Explorările paraclinice

Explorările paraclinice în neurochirurgie s-au perfecţionat enorm de-a lungul timpului, în zilele noastre problema diagnosticării leziunii neurochirurgicale fiind practic cvasitotal rezolvată în prezenţa mijloacelor tehnice moderne.

Descoperirea şi introducerea în medicină a ***razelor X*** (1895, Rontgen) a permis apariţia şi dezvoltarea neuroradiologiei. Din punct de vedere istoric amintim ***ventriculografia şi pneumoencefalografia*** (Dandy, 1918): evidenţierea radiologică a poziţiei şi formei sistemului ventricular după contrastarea acestuia prin introducere de aer prin puncţie ventriculară (ventriculografie) sau respectiv subarahnoidiană (pneumoencefalografie). ***Angiografia cerebrală*** (E. Monitz, 1927) vizualizează radiografic arborele circulator cerebral după injectarea unui produs de contrast iodat la nivel carotidian sau în artera vertebrală. Injectarea se poate face prin puncţie directă a vasului la gât sau preferabil prin cateterism femural (Seldinger). ***Mielografia*** (Sicard, Forestier, 1921,1922) a permis evidenţierea stopului sau a ancoşei pe care o compresiune radiculo-medulară o determină la nivelul coloanei substanţei de contrast. Toate aceste investigaţii, considerate astăzi invazive, au permis progresul neurochirurgiei în perioada 1920-1970 depistând un mare număr de pacienţi cu indicaţie operatorie şi oferind o localizare relativ exactă pentru reperajul anatomochirurgical.

Inventarea şi apoi introducerea ***neuroimagisticii neinvazive***: ***tomografia cu emisie de fotoni*** (Kuhl s.a., 1963), ***computertomografia*** (Hounsfield, 1967), ***rezonanta magnetică nucleară*** (Damadian, 1971), ***tomografia cu emisie de pozitroni*** (Sokolov, 1977) şi dezvoltarea ***angiografiei cu substracţie digitală*** (Crummy, 1980) au modificat radical protocoalele diagnostice şi apoi pe cele terapeutice din neurochirurgie au simplificat radical protocoalele de diagnostic în AVC.

Alte investigaţii ca cele din domeniul neuroelectrofiziologiei, deşi au un lung istoric (potenţiale evocate – Caton, 1975, electroencefalograma – Berger, 1929, înregistrări intracerebrale – 1931) s-au perfecţionat şi modernizat în ultimii ani permiţând monitorizarea electro-fiziologică intraoperatorie complexă (potenţiale evocate auditive, somestezice, motorii), diagnosticul de precizie pre- şi intraoperator al focarelor epileptogene etc. Explorarea ecografică în neurochirurgie (neurosonografia, Dussik: 1937, 1948) s-a lovit de problema obstacolului cutiei craniene pentru ultrasunete. Au fost iniţial posibile investigaţia poziţiei liniei mediane, studii transfontanelare la sugari, reperajul intraoperator al leziunilor ecogene profunde, apoi examenul Doppler al vaselor mari de la baza gâtului (de ex. diagnosticul neinvaziv al stenozei de carotidă). Aparatura modernă permite investigaţii de structură, investigaţii ale fluxului sanguin, evaluarea vasospasmului (Doppler transcranian, Aaslid, 1981).

Progresele ultimilor 20 de ani se referă la perfecţionarea metodelor imagistice, a neuroimagisticii tridimensionale, a imagisticii virtuale şi neuronavigaţiei.

Principii de tehnică neurochirurgicală

Odată diagnosticată cu precizie o leziune neurochirurgicală (tumora cerebrală, hematom intracranian, anevrism intracranian, compresiune medulară etc.) nu este şi rezolvată din punct de vedere terapeutic. Progresul mijloacelor intervenţioniste minim invazive a fost pe măsura progresului imagistic. În ultimul timp noi metode alternative sau complementare în special din domeniul terapiei biotehnice (implanturi şi

proteze) sau a celei biotehnologice (terapie moleculară, genetică, transplant celular sau tisular) tind să se dezvolte.

Ca şi în alte boli, în neurochirurgie tratamentul poate fi curativ, funcţional, simptomatic şi paleativ. Evacuarea unor hematoame, ablaţia totală a tumorilor benigne, cliparea anevrismelor, ablaţia compresiunilor medulare de etiologie benignă sunt câteva exemple ale curei chirurgicale complete ce oferă şansa însănătoşirii pentru un mare număr de pacienţi. Cu toate acestea tumorile maligne la nivel cerebral şi vertebral, sechelele traumatismelor craniocerebrale şi vertebromedulare grave, ale accidentelor vasculare cerebrale rămân probleme nerezolvate sau rezolvate parţial. Într-un mare număr de cazuri terapia intensivă, terapia medicamentoasă, radioterapia, terapia recuperatorie, balneofizioterapică, igienodietetică, pe scurt terapia conservatoare au ameliorat prognosticul funcţional sau au prelungit şansa şi durata supravieţuirii în funcţie de etiologia cazului. Pe de altă parte terapia intervenţionistă chirurgicală, în mod **clasic**, avea trei alternative:

- ***Ablativă*** – evacuarea unui proces expansiv intracranian sau a unei compresiuni vertebro-medulare
- ***Reconstructivă*** – sutura sau grefarea nervilor periferici, reconstrucţia vasculară (excluderea anevrismelor şi malformaţiilor arterio-venoase cerebrale din circulaţie, endarterectomia stenozelor, sau anastomoze pentru îmbunătăţirea hemodinamicii cerebrale), reconstrucţia durei mater sau a învelişului osos al sistemului nervos central (cranioplastie, instrumentaţie spinală, reconstrucţie vertebrală) etc.
- ***Funcţională*** – distrugerea sau stimularea cu electrozi profunzi a unor centri sau căi nervoase normale pentru ameliorarea unor funcţii perturbate de obicei la alt nivel, sau pentru ameliorarea unor simptome incurabile în chirurgia durerii, a mişcărilor involuntare, chirurgia epilepsiei, psihochirurgie.

Alternativa modernă a acestor procedee deja clasice o constituie **terapia biotehnică şi biotehnologică:**

- ***Înlocuirea organului bolnav cu o proteză*** – un exemplu clar îl constituie proteza discului intervertebral care preia toate funcţiile biomecanice ale discului normal, proteza vizuală cu microprocesor şi electrozi implantaţi în lobul occipital, unele neuroproteze auditive.
- ***Înlocuirea organului bolnav cu o grefă*** – grefa osoasă în stabilizarea vertebrală, grefa de ţesut nervos în tratamentul bolii Parkinson, perspectiva transplantului celular în transsecţiunea medulară.
- ***Terapia moleculară şi genetică*** – inducerea angiogenezei în teritorii hipoirigate, inducerea creşterii şi remodelării neuronale în zone de distrucţie tisulară nervoasă, inhibarea factorilor de proliferare vasculară şi celulară în tumorile maligne cerebrale.

Noţiuni de tehnică neurochirurgicală clasică: instrumentar, aparatură, tehnici puncţionale, aborduri craniene, aborduri spinale.

Introducerea încă din secolul trecut a anesteziei, asepsiei şi antisepsiei au constituit premizele devotării chirurgiei moderne şi a apariţiei neurochirurgiei. Problemele particulare ale hemostazei la nivelul ţesutului cerebral şi a căii de abord neurochirurgicale au fost rând pe rând ameliorate de introducerea aspiraţiei, electrocoagulării iniţial monopolară apoi bipolară, folosirea de ceară de albine pentru hemostaza la os.

Principalele tehnici puncţionale în neurochirurgia clasică se referă la puncţia lombară, puncţia arterială carotidiană, vertebrală, puncţia ventriculară, puncţia biopsie vertebrală. Tehnica operatorie cranio-cerebrală de bază o constituie craniectomia sau craniotomia (voletul osos) care constă în vizualizarea suprafeţei cerebrale prin rezecţie craniană, respectiv prin decuparea unui volet osos. Straturile anatomice ce urmează a fi traversate de acest abord sunt: pielea, epicraniul, craniul, dura mater. Efectuarea voletului osos în mod clasic se face prin găuri de trepan unite cu fierăstrăul

filiform Gigli. Pentru leziunile profunde se practică o incizie sau excizie corticală (cerebrotomie sau cerebrectomie). Tehnica a fost îmbunătăţită de craniotoamele şi drilurile moderne care înlocuiesc trepanul manual scurtând durata intervenţiei şi oferind posibilitatea unor rezecţii osoase cu risc minim în vecinătatea sinusurior venoase durale, a structurilor bazale. O serie de fixatoare şi depărtătoare multiarticulate autostatice permit o bună poziţionare şi o expunere adecvată a câmpului operator cu retracţie cerebrală minimă.

Principala cale de abord vertebro-medulară în neurochirurgia clasică o constituie laminectomia (rezecţia arcului vertebral posterior sau a unei porţiuni a acestuia). Structurile anatomice străbătute de calea de abord sunt: pielea, ţesutul celular subcutanat, aponevroza, scheletizarea arcurilor posterioare, rezecţia osoasă şi a ligamentelor galbene cu expunerea durei mater.

În a doua jumătate a secolului s-a produs extinderea continuă a diversificării căilor de abord: aborduri craniene bazale, abordul transsfenoidal, aborduri stereotaxice, aborduri vertebrale postero-laterale, costotransversectomie; anterioare şi antero-laterale iniţial cervicale, apoi toracale transpleurale, lombare retro- sau transperitoneale.

Neurochirurgia miniminvazivă.

O serie de progrese tehnologice au permis reducerea distrugerilor tisulare pentru crearea căii de abord către leziune cât şi ablaţia leziunii cu respectarea integrităţii structurilor vasculare şi nervoase vecine:

- ***Microneurochirurgia*** necesită folosirea microscopului operator neurochirurgical: sistem binocular ergonomic pentru operator şi ajutor, iluminare coaxială, mărire 5-30 de ori, distanta focală 25-45 cm adaptabilă, mobilitate a axului vizual în toate planurile facilă şi sistem de blocare în poziţia dorită, posibilităţi de transmisie video a imaginii, de ataşare a micromanipulatorului laser. Această tehnică a solicitat miniaturizarea şi diversificare instrumentarului (instrumentar de microneurochirurgie), cunoştinţe noi de microanatomie şi concepţii noi în atitudinea terapeutică faţă de o gamă relativ largă de boli: anevrisme intracraniene, malformaţii arteriovenoase cerebrale, tumori de la baza craniului, din apropierea zonelor cerebrale elocvente, a sinusurilor durale.
- ***Stereotaxia*** permite abordarea unor leziuni profunde mici pentru evacuarea conţinutului lichid al unor leziuni (chişti, abcese, hematoame), biopsia tumorilor sau a unor lezizuni neclare imagistic, distrugeri funcţionale cu ajutorul unei canule ce pătrunde printr-o trepanaţie minimă. Ghidajul către ţintă pe baza unor repere radiologice şi a unor complicate calcule matematice de la începutul metodei este astăzi înlocuit cu ghidajul imagistic precalculat. Cadrele de stereotaxie ataşate capului bolnavului asigură repere fixe pentru acest ghidaj precis.
- ***Neuroendoscopia***, în principiu cu aparatura endoscopică modernă uzuală, permite intervenţiile în ventriculii cerebrali, inervenţii mixte, microscopie-endoscopie pentru vizualizări ale unghiurilor dificile ale leziunii, aborduri spinale transperitoneale sau transpleurale ablative sau pentru implantarea instrumentaţiei spinale.
- ***Monitorizarea intraoperatorie***. Asigură evitarea lezării zonelor elocvente prin depistarea şi înregistrarea activităţii acestora, înregistrarea conducerii spinale a influxului nervos (potenţiale evocate auditive, somestezice motorii) etc. Perturbările înregistrărilor atrag atenţia asupra necesităţii de a schimba direcţia abordului sau poziţia depărtătorului pentru evitarea lezării structurilor nervoase elocvente, funcţionale din vecinătatea tumorii.
- ***Tehnologia neurochirurgicală*** a inventat şi inventează continuu aparatură în sprijinul rezolvării minim invazive: cavitron (distrucţie ultrasonică prin efect de cavitaţie cu aspiraţia detritusului tisular rezultat), laser (folosit pentru coagulare, vaporizare, ratatinare).
- *Neuronavigaţia:* sistem de ghidare pe bază de imagistică virtuală a poziţionării instrumentelor în raport cu imagistica preoperatorie a pacientului.

- ***Terapie endovasulară***: embolizări cu particule sau cleiuri sintetice, aplicări de stenturi, balonaşe, spirale metalice pentru rezolvarea diverselor leziuni vasculare prin intermediul cateterismului arterial şi al controlului radiologic (anevrisme, stenoze vasculare, spasm vascular, malformaţii arterio-venoase).
- ***Imagistica intraoperatorie***: computertomografie intraoperatorie, angiografie intraoperaorie, rezonanţă magnetică nucleară intraoperatorie (open MRI).
- ***Radiochirurgie***: distrugerea unui volum precalculat în interiorul sferoidului cranio-cerebral prin intersecţia razelor la acest nivel. Cantitatea de iradiere devine destructivă prin intersecţie şi sumare la nivelul leziunii şi inofensivă la nivelul multiplelor trasee de străbatere a creierului normal. Diverse tipuri de iradiere sunt folosite: gamma-knife, accelerator liniar de particule, radiaţie beta.

Implanturi şi proteze în neurochirurgie

Diverse implanturi aduc o suplinire funcţională şi/sau anatomică mai mult sau mai puţin completa şi complexă deschizând perspectiva progresului protezării sistemului nervos. Protezele externe sunt de asemenea folosite.

- Instrumentaţia spinală.
- Înlocuitorii osoşi.
- Sistemele de drenaj ventriculo-peritoneal, ventriculo-cardiac în hidrocefalie.
- Sisteme de drenaj ventricular extern, monitorizarea presiunii intracraniene, monitorizarea tisulară cerebrală biochimică (histamină, piruvat, lactat, oxigen etc.).
- Clipurile anevrismale, stenturile vasculare, grefele vasculare sintetice.
- Implanturi în grefa de nerv.
- Materiale de cranioplastie şi duroplastie.
- Pompe cu medicamente.
- Electrozi interni de stimulare sau înregistrare.
- Cilindrii cu radioizotopi pentru brahiterapia tumorilor cerebrale
- Biomateriale chirurgicale uzuale: fire de sutură, pelicule şi bureţi hemostatici, etc
- Orteze spinale.
- Neuroproteze senzoriale.
- Neuroproteze motorii.
- Robotul pentru locomoţie cu preluarea greutăţii corporale.

Problematica protezării şi implantologiei neurochirurgicale va fi dezbătută pe larg în capitolul respectiv.

Atitudinea diagnostică şi terapeutică în neurochirurgie. Noţiunea de fereastră terapeutică. Timp util neurochirurgical.

Mulţi pacienţi neurochirurgicali prezintă suferinţe acute (traumatisme craniocerebrale grave, hematoame intracerebrale primare sau secundare rupturilor malformaţiilor vasculare, sindroame de angajare în diverse procese expansive intracraniene. Din momentul îmbolnăvirii şi până la instituirea măsurilor terapeutice de terapie intensivă şi de intervenţie chirurgicală există un interval de timp liber (vidul terapeutic) care poate determina agravarea pacientului prin apariţia suferinţei cerebrale secundare,

în final cu consecinţe fatale dacă nu a fost la timp contracarată. În acest fel terapia se adresează la doi factori:

1. ***Suferinţa primară*** – contuzia cerebrală, hematom intracranian, tumora cerebrală.
2. ***Suferinţa secundară*** – edem cerebral, sindrom de angajare, hipertensiunea intracraniană, fenomene ischemice şi hemoragice de trunchi cerebral.

Momentul în care se poate interveni pentru prevenirea sau limitarea suferinţei secundare poartă numele de "fereastra terapeutică". Menţinerea oxigenării şi perfuzării normale a crierului, menţinerea presiunii intracraniene sub 20 mmHg fac parte din măsurile ce se impun în acest interval. Cu cât instituirea terapiei este mai tardivă (vidul terapeutic mai îndelungat) cu atât există riscul depăşirii intervalului în care terapia ar mai putea fi eficace. Instituirea terapiei dincolo de perioada ferestrei terapeutice când pacientul prezintă deja leziuni ireversibile de trunchi cerebral nu reprezintă, decât un gest teatral, lipsit de eficienţa terapeutică. Nu trebuie mizat pe faptul că la unii pacienţi tulburările vegetative lipsesc, respiraţia şi circulaţia fiind menţinute natural chiar dacă pacientul prezintă alterarea stării de conştienţă şi o leziune neurochirurgicală acută. Prevenirea agravărilor este o atitudine superioară expectativei cu instituirea terapiei numai după ce agravarea clinică s-a produs. Pacienţii veniţi în stare deosebit de gravă nu trebuie abandonaţi atâta timp cât nu s-a instalat moartea creierului. Nu există criterii stricte pentru stabilirea cu exactitate a apariţiei leziunilor ireversibile de trunchi cerebral atâta timp cât nu s-a instalat moartea creierului.

Intervalul chirurgical util este perioada de timp pe care evoluţia bolii o acordă neurochirurgului pentru ca leziunea să fie extirpată înainte de apariţia consecinţelor ireversibile ale suferinţei cerebrale. Dezangajările foarte rapide în unele procese expansive cu fenomene de angajare, decomprimările imediate la pacienţi cu hipertensiunea intracraniană (ablaţia procesului expansiv sau craniectomii decompresive) au salvat mulţi pacienţi consideraţi irecuperabili pe baza criteriilor clinice existente. Efectuarea operaţiei după expirarea timpului util neurochirurgical are drept rezultat obţinerea eventual a unei imagini computertomografice de control superbe la un pacient care va deceda în scurt timp.

Din aceste motive în cazurile de urgentă eşalonarea explorărilor trebuie să respecte intervalele amintite uneori gesturile terapeutice precedând orice evaluare paraclinică. Chiar un examen clinic sumar la un sindrom de angajare posttraumatic recent instalat, sugestiv pentru hematom intracranian obligă la trepanaţia exploratorie şi decompresivă imediată dacă starea pacientului nu permite nici o amânare a intervenţiei pentru eventuale investigaţii suplimentare. Chiar şi pacienţi mai puţin gravi la care riscul temporizării este foarte crescut pot avea o evoluţie neaşteptat de proastă în cazul tergiversării explorărilor şi amânării intervenţiei pentru momentul în care imagistica devine completă. Contradicţia între nevoia de a opera cât mai repede şi nevoia de a opera cu un diagnostic şi un reperaj cât mai precis trebuie rezolvată în funcţie de particularităţile cazului şi a condiţiilor concrete de dotare şi organizare a serviciului neurochirurgical.

Detalii asupra protocoalelor de îngrijire a urgenţilor neurochirurgicale sunt prezentate în capitolul respectiv.

URGENŢELE NEUROCHIRURGICALE ŞI PROTOCOALE TERAPEUTICE ÎN NEUROCHIRURGIE

Ghidurile terapeutice - standarde – recomandări – opţiuni

Esenţialul în neurochirurgie este căutat de orice tânăr rezident ce intră în domeniu sau de specialiştii celorlalte discipline implicate în colaborarea pentru rezolvarea patologiei neurochirurgicale. Esenţial despre o boală este să ştim dacă este curabilă sau incurabilă, variantele evolutive, posibilităţile de ameliorare, calea optimă de diagnostic (neinvaziv şi precis) avantajele şi riscurile fiecărei metode terapeutice etc.

Cititorul se aşteaptă probabil să găsească în acest curs un standard pentru fiecare afecţiune neurochirurgicală, o cale optimă diagnostică şi terapeutică. Din păcate multe date fiziopatologice în afecţiunile neurochirurgicale rămân incerte, neclare neinfluenţabile sau parţial influenţabile terapeutic. Limitele acestor cunoştinţe şi limitele posibilităţilor tehnice restrâng secvenţele de îngrijire din circuitul unui pacient neurochirurgical care pot fi optimizate (standardizate).

De pildă, Societatea Internaţională de Neurotraumatologie recunoaşte trei tipuri de indicaţii în ghidul managementului neurotraumatologic:

- ***standarde**:* indicaţii cert demonstrate ca benefice şi astfel considerate obligatorii
- ***recomandări**:* indicaţii care par să amelioreze cazul dar nu au fost validate în toate studiile şi există situaţii particulare la care s-ar putea să nu se aplice
- ***opţiuni***: indicaţii care au un suport ştiinţific pentru a fi aplicate dar a căror validare practică nu s-a dovedit dar nici nu s-a infirmat în studiile existente.

În neurotraumatologie menţinerea presiunii intracraniene sub 20 mmHg este un standard, menţinerea presiunii de perfuzie cerebrale peste 70 mmHg este o recomandare, iar corticoterapia o opţiune.

În plus, orice ghid terapeutic trebuie adoptat sub rezerva mijloacelor tehnice şi a experienţei de care dispune un anumit centru de neurochirurgie. Impunerea ca standard a monitorizării presiunii intracraniene şi a ventilaţiei asistate la traumatizaţii cranio-cerebrali gravi este iluzorie într-un serviciu care nu dispune de mijloace financiare pentru a se dota cu sisteme de monitorizare a presiunii intracraniene, cu aparate de ventilaţie asistată, dozarea gazelor sanguine, oxigen.

Impunerea ca standard a reducerii în urgenţă a fracturilor-luxaţii de coloană cervicală într-un centru care nu dispune de experienţa necesară acestei manevre terapeutice este de asemenea sortită eşecului, cel puţin până în momentul în care echipa respectivă nu îşi formează experienţa necesară.

Protocolul diagnostic şi terapeutic al unei echipe neurochirurgicale riscă să dea rezultate neaşteptat de proaste când este implementat în altă echipă fără a ţine seama de particularităţile acesteia ca pregătire, dotare tehnică, motivaţie, organizare, populaţie deservită etc.

Neurochirurgia nu poate funcţiona fără aceste protocoale, fără convingerea echipei că pentru pacientul care intră în circuitul unui anumit protocol se oferă şansa maximă de ameliorare sau vindecare.

Aceste convingeri nu trebuie adoptate dogmatic. Studiind un manual al cunoştinţelor de bază în neurochirurgie nu înseamnă că devenim experţi în domeniu.

Numeroase detalii cu particularităţile lor fiziopatologice trebuie respectate pentru adaptarea unui protocol neurochirurgical la un caz clinic particular, pentru evitarea introducerii forţate a cazului clinic într-un tipar rigid. Uneori un detaliu este mai important decât schema generală de îngrijire a cazului. După cum nu poate funcţiona fără un bagaj de cunoştinţe esenţiale, tot astfel neurochirurgia nu poate funcţiona fără evaluarea detaliilor (particularităţilor).

Specialiştii care colaborează cu neurochirurgul în echipa interdisciplinară trebuie avizaţi de acest aspect pentru a nu lua decizii greşite, substituindu-se raţionamentului neurochirurgical.

Noţiunea de urgenţă neurochirurgicală

Conform legislaţiei din 1999 lista urgenţelor medico-chirurgicale majore cuprinde:

a) catastrofe (urgenţe "în masă")
b) urgenţe colective
c) urgenţe individuale

În cadrul *urgenţelor individuale majore* fac parte şi afecţiuni din diverse domenii ale neurochirurgiei:

1) neurotraumatologie: traumatisme cranio-cerebrale, fractura de coloană vertebrală, fracturi deschise ale membrelor cu afectarea pachetului vasculo-nervos, politraumatisme cu implicaţie neurochirurgicală
2) neurochirurgie vasculară: accidentul cerebrovascular acut (în primele 24 de ore)
3) comele
4) convulsii (crize grand mal, starea de "rău convulsiv")

În cadrul *urgenţelor medico-chirurgicale de gradul II* figurează:

1) discopatia lombară în criză (lumbago sau lombosciatică)
2) ischemie cerebrală tranzitorie în criză
3) agitaţii psihomotorii
4) agresaţii minori (contuzii, echimoză, hematoame, fracturi închise simple)

După legislaţia anterioară (1977) în cadrul urgenţelor medico-chirurgicale erau trecute şi următoarele sindroame cu implicaţie neurochirurgicală:

1) paraplegia
2) sindromul de hipertensiune intracraniană
3) sindromul confuzional

Urgenţele neurochirurgicale sunt dificil de definit căci pacienţi în stare aparent bună se pot deteriora rapid până la deces (pacientul care "vorbeşte şi moare" din neurotraumatologie, moartea subită la ruptura sau repetarea rupturii anevrismale, angajările cerebrale din unele procese expansive, instalarea sau agravarea bruscă a unor deficite neurologice prin deplasarea, "alunecarea", leziunilor vertebrale instabile). În principiu în categoria urgenţelor neurochirurgicale intră mai multe categorii de afecţiuni:

1) afecţiuni care necesită ***intervenţie neurochirurgicală imediată*** pentru salvarea vieţii pacientului (pacienţi comatoşi sau precomatoşi cu procese expansive intracraniene: hematoame intracraniene traumatice, hematoame intracraniene primare – în special cele lobare, tumori cerebrale cu sindrom de angajare – edem cerebral, chist lichidian, hemoragie sau necroză intratumorală ş.a.).

2) afecţiuni cu risc vital imediat care necesită investigare neuroimagistică, neuroterapie intensivă şi ***supraveghere strictă*** în mediu chirurgical pentru o eventuală intervenţie de urgenţă la nevoie: traumatisme cranio-cerebrale grave şi medii fără hematom asociat în momentul examinării, hematoame centrocerebrale, hemoragii subarahnoidiene

3) afecţiuni care necesită ***intervenţie neurochirurgicală cât mai precoce*** posibil pentru prevenirea agravărilor cu risc vital, a agravării deficitului neurologic sau a transformării unui deficit neurologic reversibil într-un deficit ireversibil. Contradicţia (dilema) atitudinii faţă de aceşti pacienţi constă în faptul că o intervenţie imediată poate fi agravantă dacă nu se desfăşoară în condiţii optime (de obicei operaţiile planificate se desfăşoară în condiţii mai bune decât cele în urgenţă: echipă odihnită, instrumentar, aparatură pregătită, tactică operatorie prestabilită. În plus pacientul poate fi labil vegetativ, neechilibrat hemodinamic şi electrolitic, structura nervoasă lezată sau comprimată instabilă, predispusă la agravări secundare grave (prin edem, vasospasm, reactivitate microvasculară şi neuroinflamatorie neadecvată faţă de traumatismul operator şi anestezic). Pe de altă parte amânarea operaţiei până la condiţii optime din punct de vedere al pacientului (neuronal, somatic general) şi al condiţiilor operatorii, poate duce la complicaţii grave:
   - repetarea rupturii anevrismelor intracraniene
   - alterarea stării de conştienţă până la comă şi deces
   - permanentizarea sau agravarea unor deficite neurologice la pacienţi conştienţi dar cu procese expansive intracraniene (hematoame, tumori etc.)
   - permanentizarea sau agravarea unor deficite în fracturile-luxaţii vertebrale
   - permanentizarea sau agravarea unor deficite în sindroamele de compresiune medulară (para/tetrapareze)
   - permanentizarea sau agravarea unor deficite în compresiunile radiculare (hernii de disc cu sciatica paretică/paralitică recentă, sau cu sindrom de coadă de cal).

În practică dilema intervenţiei neurochirurgicale precoce sau întârziate în anevrismele intracraniene rupte şi în fracturile-luxaţii vertebrale a ridicat numeroase dispute. Condiţiile operatorii anestezice şi de terapie intensivă fac posibilă intervenţia precoce cu risc minim în serviciile bine dotate. Când aceste condiţii lipsesc (în condiţii suboptimale) evaluarea momentului operator se face în funcţie de particularităţile fiecărui caz şi de experienţa echipei neurochirurgicale respective.

4) ***Pacientul care "vorbeşte şi moare"*** constituie un capitol al neurochirurgiei care atrage atenţia asupra riscului etichetării ca minore a unor suferinţe neurochirurgicale încă nesupravegheate până la ieşirea din faza acută (traumatisme cranio-cerebrale) sau până la elucidarea diagnosticului (hemoragii subarahnoidiene, sindroame de hipertensiune intracraniană, sindroame convulsive. Factorii implicaţi în deteriorarea masivă, bruscă a unui pacient neurochirurgical cu stare clinică bună pot fi multipli: edem cerebral, criză convulsivă, vasospasm, ischemie cerebrală, repetarea hemoragiei prin ruptură vasculară iterativă, accident embolic sau cardiac intercurent, sporire brusc de volum a unui proces expansiv (hematom, tumoră, chist etc.), hidrocefalie acută, decompensarea unei hipertensiuni intracraniene compensate prin manevre de diagnostic sau îngrijire neadecvate, angajări

cerebrale etc. Toţi aceşti factori trebuie luaţi în consideraţie la decizia de internare - tratament ambulator, continuarea supravegherii – externare, investigaţii suplimentare – clasarea diagnosticului, pentru diferite categorii de pacienţi: traumatisme cranio-cerebrale minore şi moderate, crize comiţiale, deficite neurologice tranzitorii, sindroame de hipertensiune intracraniană incomplete, hemoragii subarahnoidiene de cauză nedeterminată, hidrocefalii aşa zis compensate ş.a.

5) Instalarea bruscă a unui deficit neurologic de tip medular (para/tetrapareză) trebuie privită cu aceeaşi seriozitate ca şi problemele vitale de la punctul precedent. Decompensarea compresiunii medulare după puncţie lombară sau mielografie sau instalarea unei compresiuni acute prin hematorahis la pacienţi sub tratament anticoagulant sau postoperator poate avea un prognostic dezastruos în lipsa unei ***decompresiuni imediate***. Deşi compresiunile radiculare au şanse mai bune la o decompresiune chiar întârziată (faţă de compresiunile medulare), nu se poate miza pe aceasta în cazul unui deficit important brusc instalat, decomprimarea de urgenţă fiind recomandată ori de câte ori este posibil.

În continuare prezentăm unele probleme ale managementului neurochirurgical şi ale managementului sanitar în câteva categorii de afecţiuni mai des întâlnite în practica neurochirurgicală. Datele generale asupra acestor afecţiuni pot fi revăzute la capitolele respective.

I.HIPERTENSIUNEA INTRACRANIANĂ

1.Componentele spaţiului intracranian: volumele intracraniene, legea Monro- Kellie, presiunea intracraniană

Componentele spaţiului intracranian.

Cutia craniană este rigidă, practic inextensibilă la adult, cu volum constant de aprox 1500 cm^3 (exista variatii interindividuale şi intre sexe).

Acest volum este ocupat de următoarele componente: creier, lichid cefalo-rahidian şi sânge circulant. La adult aceste componente ocupă în medie următoarele volume:

***1. Creier*:** aprox 1250 cm^3 (neuroni, glie,lichid interstiţial: 100-150 ml,si mici volume reprezentate de meninge, pereţii vaselor sanguine, rădăcinile nervilor cranieni, glanda epifiză, etc.)

2. LCR: 100-150 ml.

3. Sânge (arterial şi venos): 100-150 ml.

Presiunea intracraniană normală este de 10-15 mmHg în decubit. Oscilaţii fiziologice între 0-20 mmHg pot aparea în funcţie de ortostatism, efort, presiune toracică, starea de hidratare, etc.Totusi o presiune intracraniana ce se mentine constant peste 10-15 mmHg este considerata crescuta.

Legea Monro-Kellie

Legea Monro-Kellie (1783,1823) cu unele modificări ulterioare atrage atenţia asupra prezenţei acestor volume incomprimabile într-un conţinător (spaţiu) inextensibil la adult. Ca urmare a acestei legi creşterea în volum a uneia dintre componente se poate face numai în detrimentul celorlalte.

Apariţia unui nou volum intracranian diferit de creier, LCR sau sânge circulant fiziologic, constituie un proces înlocuitor de spaţiu sau proces expansiv intracranian, şi se supune aceleiaşi legi dislocând componentele de volum intracraniene fiziologice.

Asupra cutiei craniene trebuie făcute câteva precizări:

- nu este o cutie închisă, ea comunică prin orificiile de la baza craniului cu alte spaţii; dpdv al volumelor principalele zone de comunicare sunt reprezentate de gaura occipitala, pe unde lcr-ul intracranian comunica liber cu lcr-ul spinal, şi gaurile rupte posterioare la nivelul carora se afla originea venelor jugulare interne prin care sangele venos intracranian poate fi mobilizat suplimentar fata de fluxul obisnuit, în virtutea cresterii gradientului de presiune intre cutia craniana şi atriul drept (cutia toracica).
- structuri fibroase (durale) relativ inextensibile compartimentează interiorul cutiei craniene în mai multe încăperi care comunică între ele prin orificii mai mult sau mai puţin largi: incizura tentorială, între etajul subtentorial ocupat de trunchiul cerebral şi cerebel şi etajul supratentorial ocupat de diencefal şi emisferele cerebrale, incizura subfalciformă între cele două emisfere cerebrale.

Componentele lichidiene (LCR, sânge) ale volumului intracranian sunt în comunicare liberă cu spaţii extensibile extracraniene.

Orificiile cutiei craniene, în special gaura occipitală şi găurile rupte posterioare asigură deplasările rapide ale volumelor lichidiene intracraniene. Spaţiul subarahnoidian cranian se continuă cu cel spinal la nivelul gaurii occipitale şi o cantitate de LCR poate fi redirijată dintr-un spaţiu în altul (sacul dural spinal are posibilitatea de a se colaba şi de a expansiona nefiind ataşat canalului osos vertebral aşa cum duramater craniană este ataşată de os). În acest fel volumul de LCR intracranian poate varia rapid în anumite limite asigurând menţinerea unei presiuni intracraniene constante fără a afecta rolul de pernă hidraulică pe care LCR-ul îl joacă faţă de creier.

La nivelul găurilor rupte posterioare trec venele jugulare prin care sângele din sistemul venos intracranian: sinusuri şi lacuri venoase durale, vene cerebrale, poate fi mobilizat într-o cantitate mai mare sau mai mică asigurând colabarea sau turgescenţa venelor intracraniene. În acest fel volumul de sânge venos intracranian poate varia în anumite limite fără a perturba hemodinamica intracraniană.

2. Spatiile de rezervă intracraniene, complianta cerebrală

Volumele uşor dislocabile fără consecinţe patologice fac parte din ***spaţiile de rezervă ale cutiei craniene***. Spaţiul de rezervă lichidian diferă de la individ la individ şi este semnificativ mai mare în funcţie de gradul atrofiei cerebrale.

Alte spaţii de rezervă pot apare prin mecanisme compensatorii fiziopatologice demonstrate sau ipotetice:

- scăderea secreţiei de LCR;

- creşterea absorbţiei de LCR;
- vasoconstricţia arterială cu creşterea compensatorie a presiunii arteriale pentru asigurarea unei irigări sanguine suficiente în condiţiile unui volum sanguin cerebral redus;
- deshidratarea ţesutului cerebral;
- atrofia ţesutului cerebral în vecinătatea proceselor expansive cu creştere lentă sau în vecinătatea ventriculilor în hidrocefalia internă.

Când spaţiile de rezervă ale cutiei craniene au fost epuizate şi totuşi există un volum care continuă să crească (proces expansiv, creier edemaţiat, lcr în hidrocefalie, sange circulant în cogestia venoasă sau vasodiltaţia arterială, etc) presiunea din cutia craniană incepe să crească exponenţial. Creşterea presiunii în cutia craniană se opune pătrunderii sângelui în capilarele ţesutului cerebral determinând progresiv scăderea şi apoi oprirea fluxului sanghin cerebral cu moartea creierului (decesul)

Raportul creştere de volum/ creştere a presiunii (deltaV/deltaP) defineşte complianţa cerebrală. Când spaţiile de rezerva nu sunt epuizate creşterea unui volum nu este urmată de o modificare a presiunii intracraniene, raportul deltaV/deltaP este mare şi deci complianţa cerebrală este mare (bună). Pe masură ce spaţiile de rezervă se epuizează o creştere mică a unui volum determină o creştere mare de presiune, complianţa este proastă (mică) şi există iminenţa scăderii fluxului sanghin cerebral sau a angajărilor cerebrale, ambele cu risc vital. O complianţă scazută ne arată deci ca o creştere de volum mică poate determina o creştere semnificativă a presiunii intracraniene. În mod experimental acest parametru se poate inregistra, de exemplu prin injectare periodică de lichid într-un mic rezervor plasat intracranian. Inregistrarea curbei de modificare a complianţei nu a intrat deocamdată în uz clinic şi aprecierea momentului decompensarii unui sindrom HIC (moment ce urmeaza imediat dupa scaderea complianţei în situaţia în care unul dintre volume continuă să crească) ţine de date clinice, imagistice şi de urmărire a curbei presiunii intracraniene.

3. Presiunea de perfuzie cerebrală, efectul Cushing

Fluxul sanghin cerebral la adult este de circa 750-1000ml/min, reprezentând 15-20% din debitul cardiac. Creierul utilizează circa 20% din consumul de oxigen al organismului în stare de repaos. Rezistenţa la hipoxie a celulei nervoase este scazută astfel încât oprirea fluxului sanghin cerebral duce la deces în 3-5 minute în condiţii obişnuite. Hipotermia şi administrarea de barbiturice pot creşte durata de supravieţuire a neuronilor la ischemie.

Presiunea de perfuzie cerebrală (PPC) este diferenţa între presiunea arterială şi presiunea intracraniană (PIC). în calcule se foloseşte presiunea (tensiunea) arterială medie (TAM) care depinde de tensiunea arterială sistolică (TAS) şi tensiunea arterială diastolică (TAD) şi se calculează după formula TAM= TAD + 1/3(TAS-TAD).

Presiunea de perfuzie cerebrală se calculează după formula

PPC = TAM – PIC

De exemplu dacă tensiunea arterială este 140/80 mmHg iar presiunea intracraniană 30 mmHg, la pacientul respectiv vom avea o presiune de perfuzie cerebrală de 70 mmHg

PPC = 100mmHg – 30mmHg = 70 mmHg

Dacă pacientul are tensiunea arterială 120/60 mmHg şi presiunea intracraniană 30 mmHg presiunea de perfuzie cerebrală este de 50mmHg

PPC = 80mmHg – 30mmHg = 50mmHg

Pentru inţelegerea corelaţiei dintre presiunea intracraniană şi fluxul sanghin cerebral dăm urmatoarele date orientative.Perfuzia cerebrală normală este de aproximativ 50 ml sânge/100 de grame de ţesut nervos/minut. Scăderea perfuziei sub 30 ml sânge/100 de grame de ţesut nervos/minut determină suferinţa cerebrală simptomatică, astfel încât deficitul clinic devine complet pentru zona cerebrală hipoirigată la o perfuzie mai mică de 20 ml sânge/100 de grame de ţesut nervos/minut. Neuronii intră în starea de parabioză (îşi pierd temporar funcţia până la revenirea fluxului sanguin). Dacă fluxul sanguin scade sub valori de 10 ml sânge/100 de grame de ţesut nervos/minut alterările neuronale devin ireversibile (moartea celulară).

Circulaţia cerebrală este dotată cu proprietaţi de autoreglare a presiunii: vasoconstricţie sau vasodilataţie astfel încât fluxul sanghin cerebral să se menţină constant indiferent de valoarea presiunii cerebrale de perfuzie în limitele unei PPC intre 50 şi 150 mmHg. Vasodilataţia este maxima la o PPC de 50 mmHg şi vasoconstricţia maximă la o PPC de 150mmHg . Dacă PPC scade sub valori de 50 mmHg autoreglarea microcirculaţiei cerebrale este depăsită şi se instalează ischemia cerebrală.

În al doilea exemplu de mai sus (pacientul cu PPC de 50mmHg), capacitatea de adaptare a microcirculaţiei este depaşită şi se instalează ischemia cerebrală dacă nu se iau măsuri prompte de reducere a presiunii intracraniene şi eventual de creştere a tensiunii arteriale. În primul exemplu (pacientul cu TA 140/80 mmHg şi PIC 30 mmhg, PPC este bună , totuşi spre limita inferioară – pacientul trebuie urmărit atent pentru a combate scăderi şi mai mari ale PPC. Pe de altă parte hipertensiunea intracraniană cu valori ale presiunii de 30mmHg poate avea şi alte consecinţe (hernie cerebrală, agravare prin creştere bruscă a PIC la valori şi mai mari chiar la adăugarea unor volume mici: edem cerebral, hidrocefalie etc).

Efectul de garou capilaro-arterial declanşează iniţial un mecanism probabil compensator (efectul Cushing) de creştere a tensiunii arteriale sistemice. Se pare că centrul nervos al acestui reflex este bulbar. Initial Cushing a descris în sindromul HIC episoade de bradicardie insoţite sau nu de creşterea tensiunii arteriale. În condiţiile protocoalelor actuale de tratament ale hipertensiunii intracraniene bradicardia este rareori întâlnită. Prin creşterea reflexă a tensiunii arteriale sistemice se asigură între anumite limite perfuzia arteriolo-capilară cerebrală împotriva efectului de garou al HIC. Când acest mecanism compensator este depăşit apar fenomene ischemice cerebrale până la oprirea completă a circulaţiei cerebrale. În plan clinic, în raport de gradul afectării circulaţiei cerebrale, apar tulburări psihice, crize comiţiale, deficite neurologice, comă şi deces.

Astfel de manifestări, însoţite de obicei de un sindrom neurologic focal, pot apare şi în hernierea parenchimului cerebral la nivelul orificiilor de comunicare dintre compartimentele cutiei craniene sau la nivelul găurii occipitale constituind, o a doua cauză de deces în sindromul de HIC, prin hernie cerebrală.

4. Etiologia sindromului de hipertensiune intracraniană

Cauzele care duc la epuizarea spaţiilor de rezervă intracraniene şi apariţia sindromului de HIC pot fi următoarele:

1) apariţia unui nou volum intracranian diferit de creier, LCR sau sânge circulant. Acest volum de neoformaţie poartă numele de ***proces expansiv intracranian*** sau proces înlocuitor de spaţiu şi poate fi reprezentat de:
   - tumori cerebrale
   - hematoame intracraniene
   - colecţii purulente (abces cerebral, empiem subdural sau extradural) sau alte formaţiuni infecţioase granulomatoase (gomă sifilitică, tuberculom, granuloame micotice), parazitare (chist hidatic, cisticercoză)
   - colecţii lichidiene (unii chişti arahnoidieni, unele hidrome subdurale)
   - neoformaţii vasculare pseudotumorale (malformaţii arteriovenoase, mai rar anevrisme, pseudotumorale)
   - pneumatocel.
2) ***sporirea de volum a unei componente normal existente*** în cutia craniană (creier, LCR, sânge) dincolo de limitele permise de volumul spaţiului de rezervă
   a) *creierul*: edem cerebral difuz sau localizat de cauză
      - *sistemică:* anoxie, toxice exo- sau endogene, hipertermie,
      - *cerebrală difuză*: insolaţie, meningoencefalită
      - *cerebrală localizată*: dilacerare cerebrală, ramolisment pseudotumoral, encefalită pseudotumorală
   b) *LCR-ul:* hidrocefalie: acumularea de LCR sub presiune continuu sau intermitent crescută în spaţiile lichidiene normale
   c) *sânge circulant:* congestie vasculară arterială sau venoasă.

5. Compartimentele cutiei craniene, angajările cerebrale

Compartimentarea cutiei craniene

Cutia craniană este compartimentată prin structuri fibroase:cortul cerebelului (denumit şi tentoriu) împarte cutia craniană în compartimentul supratentorial (ocupat de diencefal şi telencefal) şi compartimentul subtentorial (ocupat de trunchiul cerebral şi cerebel), coasa creierului separă etajul supratentorial în compartimentul emisferului stâng şi drept). Incizura tentorială asigură comunicarea între etajul supra şi subtentorial. Gradientele de presiune ce apar între diversele compartimente odată cu apariţia localizată a unei sporiri de volum sau a unui proces expansiv intracranian determină mobilizări de LCR, sânge venos şi în final părţi din creier dintr-un compartiment în altul.

Vor fi mobilizate iniţial doar spaţiile de rezervă ale compartimentului respectiv cu colabarea spaţiilor subarahnoidiene şi ventriculului, mobilizarea sângelui venos. Dislocarea se face către compartimentele vecine în care poate apărea de asemenea o creştere de presiune în general mai mică. În final se produce

dislocarea masei cerebrale (angajările cerebrale). Cea mai cunoscută este hernia (angajarea) uncusului hipocampic din etajul supratentorial în etajul subtentorial prin incizura tentoriului sau hernierea părţii frontale mediobazale a emisferului cerebral pe sub coasa creierului (hernierea subfalciformă).

Când procesul expansiv se dezvoltă subtentorial sau în fazele avansate ale unei hipertensiuni intracraniene difuze cea mai frecventă hernie cerebrală se produce la nivelul găurii occipitale unde amigdalele cerebeloase coboară în spaţiul subarahnoidian spinal comprimând bulbul rahidian.

Când spaţiul de rezervă intracranian este epuizat apare creşterea presiunii intracraniene peste 20mmHg cu consecinţe clinice cunoscute drept sindromul de hipertensiune intracraniană (HIC).

Herniile cerebrale

După cum am amintit mai sus cele mai frecvente hernii cerebrale sunt:

1.*Hernia amigdalelor cerebeloase* la nivelul găurii occipitale. Amigdala cerebeloasă coboară în spaţiul subarahnoidian spinal şi se strangulează la bază între marginea osoasă a găurii occipitale şi bulbul rahidian. Ştrangularea este urmată de congestie venoasă, ischemie şi edem la nivelul porţiunii de amigdală herniată cea ce accentuează compresiunea asupra bulbului. Afectarea substanţei reticulate şi a centrilor vegetativi bulbari este răspunzătoare de instalarea comei, a tulburărilor vegetative şi decesului.

2.*Hernia uncusului hipocampic* la nivelul incizurii tentoriale, coborârea uncusului la nivel subtentorial cu ştrangularea sa la bază între pedunculul cerebral şi marginea internă a cortului cerebelului determină comă, hemiplegie controlaterală şi midriază ipsilaterală, respectiv prin suferinţa sistemului reticulat mezencefalic, a tractului piramidal şi a nervului oculomotor comun de partea herniei.

Herniile cerebrale pot fi declanşate de o puncţie lombară intempestivă. La apariţia bruscă a unui gradient de presiune lichidiană, întrucât în compartimentul cerebral nu mai există pernă de LCR se mobilizează către spaţiul spinal sau către compartimentele învecinate structurile cerebrale parenchimatoase cele mai expuse ca formă şi poziţie (amigdala cerebeloasă, uncusul hipocampic).

6. Fazele anatomo-clinice ale HIC:

Faza compensata asimptomatica: complianta cerebrala este mare, dislocarea spatiilor de rezerva nu duce la alterarea rolului lor fiziologic (dislocarea lcr din cutia craniana nu ajunge la o cantitate atat de mare incat sa altereze rolul de perna hidraulica pe care invelisul de lcr il joaca pentru creier). Presiunea intracraniana se mentine normala dar spatiile de rezerva diminua.

Faza compensata simptomatica: presiunea intracraniana are valori usor crescute sau intermitent cresute, dislocarile spatiilor de rezerva devin simptomatice cu aparitia triadei clasice: cefalee, varsaturi, edem papilar.

Faza decompensata vigila: spatiile de rezerva sunt epuizate, complianta cerebrala redusa, fluxul sanghin cerebral incepe sa scada, pacientul poate avea diverse semne neurologice şi starea de constienta poate fi alterata dar nu abolita.

Faza decompensata comatoasa: apare abolirea starii de constienta fie prin scaderea marcata a presiunii de perfuzie cerebrala fie prin compresiunea trunchiului cerebral în angajarile cerebrale. în lipsa

unei interventii rapide (in timp util, adica inainte de instaurarea alterarilor neuronale ireversibile) evolutia este cel mai adesea spre agravare şi deces.

7.Simptomatologie

O dată cu epuizarea spaţiilor de rezervă intracraniene, sindromul de HIC devine simptomatic.

Triada clinică este constituită din:

-*cefalee,*

-*vărsături* cu sau fără greţuri,

-*edem papilar* urmat de stază papilară şi atrofie optică poststază (orbire).

Aceste simptome, adesea incomplete, apar în general în sindroamele de hipertensiune intracraniană cu instalare lentă şi evoluţie relativ îndelungată. În faze mai avansate apar tulburări psihice, instalarea comei, a tulburărilor vegetative şi decesul.

Supravieţuirile la o presiune intracraniană peste 80-100 mmHg sunt excepţionale, totuşi nu există un paralelism absolut între evoluţia clinică şi valorile presiunii intracraniene, dată fiind complexitatea mecanismelor de creare şi utilizare a spaţiilor de rezervă şi a celor de adaptare a hemodinamicii şi metabolismului cerebral la hipertensiunea intracraniană. Un rol important îl joacă modul de instalare a HIC, acut sau cronic, care permite sau nu intrarea în joc a mecanismelor compensatorii fiziopatologice lente (de ex. atrofia cerebrală).

Prezentarea **mecanismelor** prin care epuizarea spaţiilor de rezervă şi a factorilor compensatorii, determină simptomatologia sindromului HIC este esenţială pentru înţelegerea posibilităţilor terapeutice.

Epuizarea spaţiului de rezervă lichidian (mobilizarea LCR-lui în sacul dural spinal, scăderea secreţiei şi creşterea resorbţiei de LCR) face să dispară perna hidraulică intracraniană în care pluteşte creierul. Parenchimul cerebral este lipsit de receptori pentru durere. Aceştia sunt însă bine reprezentaţi la nivelul durei mater (în special bazale), a vaselor mari de la baza creierului şi a rădăcinilor nervilor cranieni. Odată cu dispariţia pernei hidraulice reprezentată de LCR, asupra acestor structuri se exercită forţe de tracţiune, distorsiune şi tensiune exacerbate de mişcările capului, staza venoasă intracraniană (efort, defecaţie) explicând apariţia şi caracterele durerii în HIC.

În absenţa protecţiei lichidiene se exercită tracţiuni asupra rădăcinilor vagului cu declanşarea vărsăturilor.

Migrarea LCR-lui în afara cutiei craniene în teaca nervului optic explică apariţia edemului papilar.

Compresiunea pe care HIC o exercită asupra sistemului vascular intracranian are un efect de colabare şi hipertensiune venoasă apoi un efect de garou asupra sistemului capilar şi arterial.

Colabarea rezervoarelor venoase (sinusuri, lacuri venoase, vene cerebrale) participă la mecanismul durerii. Creşterea presiunii venoase intracraniene contribuie la apariţia stazei venoase şi a hemoragiilor papilare la nivelul retinei.

8. Investigaţii

Neuroimagistica actuală (CT şi RMN cerebral) oferă date despre spaţiile de rezervă intracraniene, mai ales despre LCR-ul de la nivelul cisternelor bazale, şanţurilor cerebrale de pe convexitate, ventriculilor, date despre edemul cerebral, angajările cerebrale, date despre volumul, poziţia, efectul de masă şi uneori natura proceselor expansive intracraniene, deplasarea liniei mediene etc. Atunci când sindromul de HIC este determinat de un proces expansiv intracranian, ablaţia acestuia constituie de obicei cel mai eficient tratament. Când sindromul HIC este determinat de leziuni cerebrale difuze de tip edematos, contuziv sau hemoragic, diminuarea spaţiilor de rezervă (dispariţia cisternelor bazale, colabarea ventriculilor, ştergerea şanturilor corticale) sunt criterii imagistice indirecte pentru instituirea măsurilor terapeutice de diverse nivele. Ajustarea tratamentului se face, cel mai eficient, prin corelare cu valorile presiunii intracraniene care pot fi inregistrate continuu.

Monitorizarea presiunii intracraniene

În diagnosticul şi conduita tratamentului sindromului de HIC un rol important îl are monitorizarea presiunii intracraniene (cunoaşterea valorii momentane cât şi a curbelor de variaţie a presiunii intracraniene).

Din punct de vedere tehnic pentru cunoaşterea valorilor presiunii intracraniene se folosesc diverse aparate compuse în esenţă dintr-un captor al presiunii intracraniene, un traductor al valorii presiunii şi un sistem de înregistrare.

Din punct de vedere neurochirurgical amplasarea captorului (a vârfului sondei) se poate face la diferite nivele: ventricul, parenchim cerebral, spaţiu subarahnoidian, subdural sau extradural. Sonda de înregistrare se introduce printr-o gaură de trepanaţie a cutiei craniene. Sterilitatea tehnicii trebuie să fie absolută, căci principalul risc al introducerii şi menţinerii (de obicei timp de mai multe zile) a acestor sisteme de înregistrare îl constituie infecţia. Canula introdusă trebuie să fie fină şi neagresivă din punct de vedere mecanic pentru a evita dilacerările cerebrale şi rupturile vasculare cauzatoare de hematoame. În plus un material nepirogen, sterilizabil şi biocompatibil este evident obligatoriu pentru confecţionarea acestor sonde (canule) de înregistrare. Canulele introduse intraventricular au avantajul de a oferi posibilitatea evacuării de LCR pentru examinare sau pentru scăderea PIC (scop terapeutic).

Traductorii de presiune pot fi dintre cei mai diferiţi.

Cel mai simplu sistem constă în introducerea unui cateter intraventricular conectat la un tub de nivel vertical cu riglă gradată ataşat de marginea patului. Înălţimea coloanei de lichid în acest tub ne va indica valoarea presiunii intracraniene.

Se folosesc de asemenea numeroase sisteme mai perfecţionate dar şi mai scumpe. Dintre acestea amintim sistemul de monitorizare al presiunii intracraniene cu fibră optică produs de laboratoarele Camino.

9. Diagnosticul diferenţial al sindromului HIC

Diagnosticul sindromului HIC prezintă numeroase capcane. Erorile diagnostice pot avea consecinţe fatale.

Sindromul de HIC poate fi oligosimptomatic mai males la început. Datorită imagisticii moderne diagnosticul se pune relativ precoce şi rezultatele terapeutice sunt mult mai bune. Rareori se mai întâlneşte un sindrom complet cu triada clasică amintită. În acest context diagnosticul diferenţial este cel

al cefaleei, al vărsăturilor, al edemului papilar, al deficitelor neurologice sau crizelor epiletice, al alterărilor stării de conştienţă sau al comei. Majoritatea acestor simptome sunt foarte frecvente şi de multe ori de altă cauză decât hipertensiunea intracraniană. De exemplu sdr. cefalalgic este o manifestare extrem de comună: migrena, cefaleea de contractură musculară din nevroze, arterita Horton, algiile craniofaciale, durerea referită din otite, sinuzite, dureri asociate viciilor de refracţie, spondilozei cervicale, starilor febrile, hipertensiunii arteriale etc. Durerea are anumite caractere mai mult sau mai puţin specifice fiecăreia dintre etiologiile amintite şi o anamneză atentă poate sa ne îndrume către un tratament eficient (antimigrenos, anxiolitic, antiinflamator etc). Descrierea acestor tipuri de durere depaşeşte cadrul acestui curs. Semnalăm doar faptul că lipsa raspunsului la tratamentul tipului de cefalee suspicionate, cefaleea cu caracter progresiv sau asociată cu alte simprome ale HIC, apariţia unei cefalei de tip nou diferită de cea cunoscută la un migrenos sau la un nevrotic, sunt situatii ce impun explorarea imagistică cerebrală. Confundarea sindromului HIC cu o suferinţa abdominala este relativ frecventă, mai ales la copii. Deficitele neurologice nou apărute, crizele epileptice cu debut tardiv, alterările stării de constienţă sau comă fără legătură cu o patologie cunoscută impun de regulă explorarea imagistică cerebrală.

Stabilirea etiologiei reprezintă un al doilea pas în diagnosticul diferenţial.

10.Conduita

Tratamentul HIC se adresează aspectului etiologic, funcţional şi simptomatic.

Tratamentul simptomatic (antalgice, antiemetice, anticonvulsivante) poate avea un rol adjuvant în formele subacute şi cronice de HIC. Este absolut obligatoriu a aviza pacientul asupra necesităţii unui tratament etiologic sau funcţional pentru a-l feri de iluzia vindecării prin ameliorarea simptomelor.

Tratamentul fiziopatologic utilizează mecanismele naturale compensatorii prin crearea sau evacuarea spaţiilor de rezervă, susţinerea şi protecţia hemodinamicii şi a metabolismului cerebral:

- poziţia semişezândă cu capul ridicat la 30 grade asigură maximum de drenaj LCR şi venos al cutiei craniene;
- evitarea hiperhidratării, diureticele osmotice (manitol) şi tiazidice (furosemid) asigură diminuarea de volum a parenchimului cerebral;
- oxigenoterapia cu normocapnie contribuie la prevenirea ischemiei cerebrale şi la combaterea edemului cerebral;
- în unele forme de edem cerebral (în special cel peritumoral sau în encefalite, mai puţin în cel traumatic) corticoterapia (dexametazona) are efecte benefice certe;
- evacuarea de LCR prin drenaj ventricular extern sau intern poate constitui metoda de elecţie în tratamentul hidrocefaliei. Menţionăm că în hidrocefalia congenitală prin obstrucţie de apeduct Sylvius şi în hidrocefalia cu presiune intermitent pozitivă a adultului, drenajul ventricular intern (ventriculo-peritoneal sau ventriculo-cardiac) reprezintă metoda terapeutică actuală suficientă şi

definitivă (un tratament etiologic în aceste cazuri este fie imposibil fie cu riscuri nejustificate: cateterizarea apeductului Sylvius). Perforarea endoscopică a planşeului ventriculului III este o alternativă terapeutică în hidrocefalia obstructivă. Vom reveni la aceste probleme la subcapitolul despre hidrocefalie.

- craniectomia decompresivă (rar utilizată);
- rezecţia cerebrală decompresivă (excepţional utilizată în prezent): rezecţia polului temporal sau frontal.

În concluzie tratamentul fiziopatologic asigură scăderea sau normalizarea presiunii intracraniene temporar sau în unele cazuri definitiv. În multe din cazurile acute de hiprtensiune intracraniană perioada de scădere terapeutică a presiunii intracraniene oferă un interval de timp în care mecanismele naturale de apărare şi vindecare pot interveni (encefalite, contuzii cerebrale grave), sau în care se pot institui factori terapeutici etiologici în timp util pentru salvarea pacientului (ablaţia procesului expansiv, antibioterapie etc.). Cu cât momentul instituirii acestei terapii este mai tardiv cu atât riscul instalării circuitelor fiziopatologice vicioase (HIC →ischemie →edem →HIC) este mai mare şi apariţia leziunilor cerebrale ireversibile mai frecventă.

Tratamentul etiologic vizează cauza determinantă a HIC. Antibioterapia vindecă numeroase cazuri de meningite, encefalite şi abcese presupurative, cât şi unele abcese colectate mici. Unele antivirale par a fi eficiente în anumite forme de encefalite virale.

Corectarea hipoxiei sau a stărilor toxice sistemice endo- sau exogene ameliorează sau vindecă în primele faze HIC din anumite forme de encefalopatie de cauză sistemică.

În multe cazuri de encefalite virale, contuzii cerebrale sau diverse forme de ischemie cerebrală, problema tratamentului etiologic este încă departe de a fi rezolvată.

Poate cel mai spectaculos şi mai benefic tratament etiologic al HIC constă în ablaţia proceselor expansive intracraniene.

Când această ablaţie este posibilă în totalitate şi în timp util (înainte de instalarea leziunilor cerebrale secundare ireversibile) pacientul poate fi vindecat fără sechele.

PROCESELE EXPANSIVE INTRACRANIENE

Definiţie, clasificare.

Sindromul de hipertensiune intracraniană poate fi determinat de sporirea volumului unuia dintre componentele normale intracraniene: substanţa cerebrală, LCR, sânge, sau de apariţia unui nou volum (neoformaţie, proces înlocuitor de spaţiu sau pe scurt proces expansiv intracranian). În literatura românească de specialitate a fost preferat şi s-a impus termenul de ***proces expansiv***, el înglobând atât leziunile cu o creştere progresivă reală cât şi toate celelalte neoformaţii cu potenţial de sporire a volumului sau cu o sporire de volum în cursul apariţiei lor, deşi în momentul evaluării cazului ele sunt stabile dimensional.

Etiopatogenia sindromului de hipertensiune intracraniană cunoaşte următoarele entităţi:

- Leziune focală:
  - proces expansiv intracranian: tumoră cerebrală, hematom intracranian, malformaţie vasculară pseudotumorală, proces septic expansiv cu germeni banali (abces cerebral, empiem subdural, empiem extradural), sau cu germeni specifici (tuberculom, goma sifilitică), neoformaţie parazitară (chist hidatic cerebral, cisticercoză cerebrală), colecţie lichidiană (chist subarahnoidian, hidroma subdurală, chist intracerebral), colecţie aerică (pneumatocel).
  - Leziune focală pseudotumorală a creierului: inflamatorie (encefalita pseudotumorală în focar), ischemică (infarct pseudotumoral), traumatică (contuzie, dilacerare pseudotumorală) etc.

- Hidrocefalia: acumularea de LCR în exces în spaţiile normal destinate LCR-lui care se dilată pasiv (atrofie cerebrală – hidrocefalie pasivă) sau prin creşterea presiunii LCR-lui permanent sau intermitent (hidrocefalie activă, evolutivă sau stabilizată).
- Edemul cerebral: sporirea de volum a parenchimului cerebral prin acumularea lichidului în compartimentul interstiţial sau celular (edem vasogenic, edem citotoxic).
- Congestia cerebrală: sporirea cantităţii de sânge intracraniene în compartimentul vascular, arterial sau venos (congestie venoasă).

- Cutie craniană de dimensiuni reduse:
  - craniostenoză: osificarea prematură a suturilor craniene împiedică dezvoltarea craniului concordant cu creşterea creierului la copil
  - fracturi cu înfundări masive care reduc volumul intracranian

Procesele expansive intracraniene în general, şi tumorile cerebrale în special, se clasifică în funcţie de poziţia pe care o ocupă în raport cu parenchimul cerebral:

a) tumori extraaxiale (extraparenchimatoase)

- *tumori extraaxiale extradurale,* de exemplu tumorile craniene care se dezvoltă în afara osului endocranian extradural (ele creeaza un spatiu intre os şi dura mater)
- *tumori extraaxiale subdurale*: se dezvoltă în spaţiul subdural sau subarahnoidian. Prin creştere şi compresiune lent progresivă îşi sapă un pat în parenchimul cerebral prin dislocare şi atrofie a acestuia (meningioame, neurinoame, adenoame hipofizare, pinealoame, craniofaringiom şi altele) rămânând ataşate spaţiului subdural printr-un fragment mai mare sau mai mic. Unele tumori pătrund în spaţiul subarahnoidian relativ profund în creier la nivelul scizurilor şi şanţurilor aşa încât unele tumori profunde intracerebrale sunt în fond extraparenchimatoase (unele metastaze, meningiom de scizură silviană, pinealoame etc.).
- *unele tumori intraventriculare:* pot fi intraventriculare propriu-zise şi atunci sunt extraparenchimatoase (de ex. chistul coloid) sau pot fi de perete ventricular deci cu o componenta intraparenchimatoasă şi o porţiune mai mare sau mai mică dezvoltată intraventricular).

b) tumori intraaxiale (intraparenchimatoase)

- *tumori intraparenchimatoase:* se dezvoltă în parenchimul cerebral şi sunt în majoritatea lor infiltrative (glioame: astrocitom, oligodendrogliom, ependimom, limfoame, unele metastaze). În cazuri particulare tumorile intraparenchimatoase pot avea un fragment exofitic ce se dezvoltă în spaţiul subarahnoidian, după cum unele tumori profunde pot fi extraparenchimatoase (intracerebrale extraparenchimatoase) dezvoltându-se în cisternele şi şanţurile ocupate în mod normal de LCR.

Avizăm cititorul că termenii "intra/extraaxial", "intra/extracerebral" pot avea accepţiuni diferite în diverse clasificări după cum este sau nu luată în consideraţie prezenţa spaţiilor lichidiene intracerebrale (ventriculii cerebrali şi invaginările spaţiului subarahnoidian la nivelul şanţurilor şi scizurilor).

Tumorile cerebrale

Date anatomopatologice

Din punct de vedere histologic (neuropatologic) tumorile cerebrale se clasifică după criteriul celulei de origine şi al gradului de malignitate:

Tumori primitive

- *Glioame*: astrocitom, oligodendrogliom, oligoastrocitom, ependimom, glioblastom. Glioamele au patru grade de malignitate (glioame de grad mic: gradul I şi II, glioame de grad mare: gradul III – astrocitom malign, şi IV – glioblastom). Forma cea mai agresivă oncologic este reprezentată de glioblastom cu un prognostic vital de 6 luni din momentul ablaţiei chirurgicale puţin ameliorat de

terapiile complementare (radioterapie, citostatice). Chiar formele de grad mic pot avea uneori o evoluţie gravă prin poziţia inaccesibilă unei extirpări totale (hipotalamus, nuclei bazali, arii corticale elocvente), prin dificultatea definirii planului tumoral faţă de ţesutul cerebral sănătos (tumori cu caracter infiltrativ) şi prin riscul transformării maligne.

- *Meningioame*: sunt tumori cu caracter de obicei benign dezvoltate din celulele meningiale (tumori extraparenchimatoase) cu plan de clivaj bun faţă de parenchimul cerebral. 80% din cazuri pot fi vindecate prin ablaţie chirurgicală. Formele maligne, formele multicentrice, cele infiltrative cât şi anumite localizări (meningioame bazale cu infiltraţie osoasă sau a pereţilor vaselor mari, meningioame parasagitale cu infiltraţia sinusului sagital superior) pun probleme terapeutice mai dificile.
- *Neurinoame*: se dezvoltă din teaca nervilor cranieni (denumirea modernă schwanoame) sunt de asemenea tumori de obicei benigne histologic, dar dificil poziţionate în raport cu poziţia bazală a rădăcinilor nervoase pe care se dezvoltă. Cel mai frecvent este neurinomul de nerv acustic (denumit modern schwanom vestibular datorită originii cu predilecţie din teaca Schwann a componentei vestibulare a nervului acustico-vestibular).
- *Tumori disembrioplazice* dezvoltate pe seama unor resturi embrionare: craniofaringiomul, tumorile dermoide şi epidermoide.
- *Tumorile hipofizare*: cel mai adesea benigne histologic (adenoame), mai rar carcinoame.
- Tum*orile epifizare*.
- *Alte tumori*: limfoamele cerebrale, tumori vasculare, hemangioblastoame, tumori din celule nervoase embrionare (meduloblastom) s.a.

Tumori secundare

Datorită absenţei sistemului limfatic la nivel cerebral această cale de diseminare tumorală lipseşte şi, în acest fel, metastazele tumorilor cerebrale maligne în afara sistemului nervos sunt excepţionale şi chiar contestate. Diseminările pe calea LCR-lui sunt însă destul de frecvente, în special în meduloblastoame şi germinoame.

Capitolul tumorilor secundare se referă însă în primul rând la metastazele cerebrale. Diseminarea se face pe cale sanguină de la un neoplasm pulmonar, de col uterin, mamar, digestiv, melanom, neoplasm de prostată, mai rar renal, etc. Metastazele multiple sau metastaza unică poziţionată în zone elocvente pun probleme terapeutice dificile. În celelalte situaţii metastaza unică poate fi rezecată cu un prognostic ulterior ce depinde de prognosticul bolii de bază.

Diagnosticul şi tratamentul tumorilor cerebrale

În mod clasic simptomatologia tumorilor cerebrale asociază un sindrom neurologic focal deficitar, sindromul de hipertensiune intracraniană şi o formă de epilepsie secundară (localizată sau generalizată). În practică, însă, la ora actuală, depistarea tumorilor cerebrale se face mai precoce înainte ca tabloul să devină complet. În afară de asta există multe forme atipice de debut. Imagistica modernă a permis diagnosticul precoce imediat după debutul clinic. Debutul poate fi:

- Neurologic focal deficitar (vezi sindroamele neurologice focale la “examenul neurologic”)
- Epileptic (orice epilepsie cu debut tardiv este suspicionată a fi de cauză tumorală şi trebuie investigată în acest sens, cu atât mai mult dacă este o formă de epilepsie localizată)
- Prin sindrom de hipertensiune intracraniană complet sau incomplet:
  - sindrom cefalalgic (orice sindrom cefalalgic nou instalat şi rebel la medicaţia obişnuită pune şi problema unei afectări cerebrale)
  - debut oftalmologic prin depistarea edemului papilar sau apariţia atrofiei optice poststază.

- Neurastenic
- Psihiatric (sindroame psihoorganice: sindrom Moria, sindrom confuzional etc.)
- Pseudoictal (debutul brusc în cazul hemoragiei intratumorale, al edemului peritumoral brusc instalat prin ischemie sau produşi toxici ai tumorii, apariţie bruscă de chişti intra sau peritumorali prin încarcerare de LCR).
- Pseudomeningitic (sindromul febril de debut se poate datora toxinelor secretate de tumoră sau poziţiei tumorii în apropierea centrilor termoreglării. Puncţia lombară pentru diagnosticul meningitei în aceste cazuri poate fi fatală declanşând angajarea cerebrală).

Diagnosticul paraclinic se bazează în principal pe imagistica modernă: computertomografia şi rezonanţa magnetică nucleară cu şi fără substanţă de contrast care indică poziţia exactă a tumorii, coexistenţa edemului peritumoral, a chiştilor intra sau juxtatumorali, a hemoragiei tumorale, a vascularizaţiei tumorale. O analiză exactă a pediculilor vasculari tumorali, acolo unde este necesară, se face prin angiografie cerebrală.

Principalul tratament al unei tumori cerebrale îl reprezintă ablaţia neurochirurgicală a tumorii. Radioterapia şi terapia citostatică în majoritatea cazurilor sunt terapii complementare adresate anumitor forme de tumori cerebrale maligne. Progresul tehnologic (vezi "Neurochirurgia minim invazivă" din capitolul "Domeniul neurochirurgiei") a făcut posibilă ablaţia tumorilor cerebrale din cele mai dificile poziţii cu un risc minim de sechelaritate şi mortalitate postoperatorie. Terapia imunologică şi terapia moleculară deschid noi perspective în tratamentul cancerelor cerebrale.

Alte procese expansive intracraniene

Hematoamele intracraniene posttraumatice au fost deja discutate în paragraful de traumatisme craniocerebrale. Hematoamele intracerebrale spontane vor fi discutate în capitolul neurochirurgiei vasculare.

Abcesele cerebrale constituie colecţii purulente ce se dezvoltă în parenchimul cerebral înconjurate de o capsulă. Originea cea mai frecventă o constituie infecţiile otice, sinusale, sau faciale cu transmisie a infecţiei prin contiguitate sau pe cale tromboflebitică la nivel cerebral. Abcesele cerebrale primitive se datorează diseminării hematogene de la un focar septic aflat la distanţă, eventualitate întâlnită în special în malformaţii cardiace cu şunt dreapta-stânga (sângele nu se mai filtrează prin patul capilar pulmonar). Abcesele posttraumatice sunt legate de supuraţiile traumatismelor cranio-cerebrale deschise.

Diagnosticul clinic se bazează pe asocierea sindromului neurologic focal cu sindromul infecţios şi sindromul de hipertensiune intracraniană. Diagnosticul paraclinic se bazează pe imagistica modernă. Tratamentul este antibioterapic şi chirurgical (ablaţia abcesului cu multiple variante: ablaţie extracapsulară, puncţie-evacuatoare stereotaxică etc.).

Chiştii subarahnoidieni se tratează atunci când sunt compresivi. Intervenţia are ca scop crearea unei comunicări între chist şi spaţiul subarahnoidian, ablaţia membranei chistice sau drenajul chisto-peritoneal.

Hidroma subdurală în cazurile în care este compresivă se tratează similar cu hematomul subdural cronic prin trepanaţie şi drenaj.

HIDROCEFALIA

Etiopatogenie. Clasificare.

Hidrocefalia constă în acumularea de LCR sub presiune în spaţiile anatomice normal destinate LCR-ului (ventriculii cerebrali, spaţiile subarahnoidiene). Locul de maximă secreţie a LCR-ului este reprezentat de plexurile coroidiene ventriculare iar locul de maximă resorbţie – vilozităţile subarahnoidiene parasagitale (sinusul venos sagital superior) deşi o secreţie şi o rezorbţie lichidiană

există pe toată suprafaţa ventriculară şi cerebrală. Fluxul normal a LCR-lui urmează următoarea direcţie: ventriculii laterali (drept şi stâng) → găurile lui Monro → ventriculul III → apeductul lui Sylvius → ventriculul IV → găurile lui Lushka şi Magendie → cisterna magna → cisternele bazale (spaţiile subarahnoidiene largi de la baza craniului: cisterna interpedunculară, cisterna optochiasmatică etc.) → spaţiile subarahnoidiene de pe convexitate (scizuri şi şanţuri) → vilozităţile subarahnoidiene. În mod clasic hidrocefalia este considerată

1. *obstructivă* (obstrucţie oriunde pe această cale de scurgere),
2. *prin deficit de rezorbţie,*
3. *prin hipersecreţie* (eventualitate rară).

Termenii de hidrocefalie pasivă (atrofie cerebrală) cât şi cel de hidrocefale internă (ventriculară) şi hidrocefalie externă (subarahnoidiană) sunt astăzi practic abandonaţi, hidrocefalia în accepţiunea actuală referindu-se la acumularea LCR-ului în sistemul ventricular şi compresiunea centrifugă a creierului. Amintim aceşti termeni pentru a sublinia diferenţa dintre hidrocefalie şi atrofia cerebrală pe de o parte şi pe de altă parte posibilitatea asocierii hidrocefaliei cu lărgirea spaţiilor subarahnoidine. Cu toate acestea criteriile paraclinice de definire a hidrocefaliei au unele limite.

Una dintre cele mai frecvente malformaţii congenitale este hidrocefalia. Hidrocefalia apare însă şi ca suferinţă dobândită secundară diverselor cauze în copilărie sau la adult. Cauza cea mai frecventă a hidrocefaliei congenitale o constituie stenoza congenitală de apeduct Sylvius. Stenoza apeductului Sylvius secundară hemoragiilor meningocerebrale de la naştere, în special la prematuri, stenoza de apeduct Sylvius postinflamatorie, compresiunile căilor de scurgere a LCR-ului de cauză tumorală sunt condiţiile principale ce duc la hidrocefalia secundară a copilului. Hidrocefalia adultului este cel mai adesea secundară blocării rezorbţiei LCR-ului la nivelul vilozităţilor arahnoidiene după hemoragii subarahnoidiene sau meningite. Alte etiologii sunt de asemeni posibile, în plus există hidrocefalii congenitale decompensate tardiv şi hidrocefalii de cauza neprecizată.

Simptomatologia hidorocefaliei.

Este diferită în diversele forme etiopatogenice.

Hidrocefalia rapid instalată (unele hemoragii subarahnoidiene) sau hidrocefalia de cauză tumorală determină de obicei un sindrom de hipertensiune intracraniană nespecific (cefalee, greţuri, vărsături, tulburări de fund de ochi – edem papilar, stază papilară, atrofie optică poststază).

Hidrocefalia sugarului şi a copilului mic se manifestă prin:

- creşterea perimetrului cranian într-un ritm exagerat faţă de curba normală de creştere
- fontanele sub presiune, lărgite, scizuri dehiscente
- retard sau regres psihomotor
- privire în "apus de soare"
- sindrom HIC, adesea cu atrofie optică şi orbire

Aceste particularităţi evolutive corespund dezvoltării hidrocefaliei într-un craniu cu posibilităţi de creştere.

Hidrocefalia cu presiune intermitent pozitivă a adultului se manifestă clinic prin sindromul *Hakim şi Adams* (1965):

- demenţa (de fapt pseudodemenţă caracterizată prin tulburări de memorie de obicei reversibile după instituirea tratamentului: drenajul ventriculo-peritoneal)
- deficit de mers prin ataxie şi parapareză
- incontinenţa urinară

Aceste simptome sunt datorate compresiunii şi atrofiei căilor şi centrilor nervoşi situate cel mai aproape faţă de ventriculi (hipocampul cu conexiunile acestuia, fibrele piramidale destinate segmentelor medulare inferioare).

Posibilităţi de diagnostic paraclinic.

Imagistica actuală evidenţiază cu uşurinţă volumul ventricular şi al spaţiilor subarahnoidiene. În plus, hipodensitatea periventriculară este un indiciu de compresiune cerebrală (hidrocefalia activă).

Fluxul LCR poate fi vizualizat prin tehnici speciale de rezonanţă magnetică nucleară.

Măsurarea presiunii intracraniene nu este un indiciu fidel în hidrocefalia adultului. Această valoare de obicei normală (hidrocefalie cu presiune normală), pe înregistrări de durată poate evidenţia creşteri episodice ale presiunii, motiv pentru care am preferat termenul de hidrocefalie cu presiune intermitent pozitivă.

Metode terapeutice.

Indicaţia operatorie în hidrocefalie ţine cont de următorii factori (***contraindicaţii***):

- Malformaţii asociate generale sau ale sistemului nervos grave, incompatibile cu supravieţuirea sau anestezia generală şi traumatismul operator.
- Hidrocefalie foarte avansată (mantie cerebrală sub 1 cm, perimetru cranian peste 50 cm) la sugar, care indică de obicei ireversibilitatea fenomenelor atrofice cerebrale pentru un nivel acceptabil de dezvoltare neuropsihică.
- Infecţii ale pielii capului, boli intercurente, albuminorahia peste 1 g‰ (determină blocarea valvei sistemului de drenaj), hemoragie subarahnoidiană sunt contraindicaţii de moment ce pot fi depăşite după tratamentul infecţiilor intercurente şi prin alegerea alternativei operatorii adecvate (perforarea endoscopică a planşeului ventriculului III în locul drenajului ventriculoperitoneal).

Când hidrocefalia este minimă, mai ales în cazurile asimptomatice, supravegherea bolnavului prin controale clinice şi imagistice repetate face diferenţa între cazurile compensate neevolutive şi cazurile cu indicaţie operatorie.

Pentru hidrocefalia adultului proba terapeutică (ameliorarea clinică după puncţia lombară) poate constitui un test diagnostic de indicaţie chirurgicală.

Tratamentul conservator are posibilităţi limitate (unele diuretice, neurotrofice) cu efect îndoielnic.

Odată indicaţia chirurgicală stabilită, la ora actuală, există două metode terapeutice principale între care se face alegerea în hidrocefalia sugarului:

- ***Drenajul ventricular intern***, ventriculoperitoneal sau, în cazuri mai rare, ventriculo-cardiac: implantarea unui cateter ventricular care se conectează prin intermediul unei valve cu un alt cateter care duce în cavitatea peritoneală sau în atriul drept. Valva are rolul de asigura circuitul în sens unic dinspre ventricul către cateterul de deversare a LCR-ului. Drenajul apare numai când presiunea intracraniană a depăşit valoarea normală. Unele valve sunt prevăzute cu mecanisme antisifon care se opun hiperdrenajului din timpul ortostatismului. În cazul hiperdrenajului pot apare complicaţii intracraniene: hipotensiunea intracraniană, hematom subdural. Sistemul de drenaj amintit rămâne ca implant cel mai adesea pentru întreaga viaţă a individului, astfel încât implantarea la copil trebuie să asigure buclele (rezerva de lungime) pentru a evita ieşirea capătului cateterului din cavitatea peritoneală o dată cu creşterea copilului. Fiind un implant permanent cu rol în reglarea

hidrodinamică a LCR-ului, complicaţiile sunt relativ frecvente (circa 40% din cazuri pe parcursul vieţii celui implantat). Cele mai frecvente complicaţii sunt mecanice (blocajul unuia dintre catetere sau al valvei) şi infecţioase. Depistate la timp, complicaţiile se tratează prin revizuirea sistemului de drenaj respectiv prin ablaţia sistemului, antibioterapie şi reimplantare a unui sistem, de obicei de partea opusă după vindecarea meningitei.

- ***Perforarea endoscopică a planşeului ventriculului III*** face ca lichidul din ventriculul III să treacă direct în cisterna interpedunculară evitând apeductul lui Sylvius stenozat. Această metodă, în ultimii 10 ani, tinde să înlocuiască drenajul ventricul peritoneal în hidrocefalia sugarului. Metoda nu se poate aplica în hidrocefalia cu presiune intermitent pozitivă a adultului unde blocajul circuitului LCR-ului este la nivelul rezorbţiei prin vilozităţile arahnoidiene.

Aceste tehnici au transformat hidrocefalia într-o boală curabilă dacă intervenţia se practică la timp.

II. ACCIDENTELE VASCULARE CEREBRALE NEUROCHIRURGIA VASCULARĂ

Anatomofiziopatologia circulaţiei cerebrale

Fluxul sanguin cerebral este asigurat prin cele două artere carotide interne şi de cele două artere vertebrale care se unesc în trunchiul vertebrobazilar. Ramificaţiile intracraniene ale acestor artere sunt de tip terminal ceea ce conferă o gravitate crescută ocluziilor vasculare cerebrale. În plus celula nervoasă are o sensibilitate deosebită la hipoxie (moarte celulară în 3-5 minute de la oprirea circulaţiei). Hipoperfuzia este de asemeni urmată de consecinţe.

Perfuzia cerebrală normală este de aproximativ 75 ml sânge/100 de grame de ţesut nervos/minut in substanţa cenuşie şi 50 ml sânge/100 de grame de ţesut nervos/minut în substanţa albă. Adaptarea microcirculaţiei la starea funcţională face ca aceste valori să varieze în funcţie de activitatea preponderentă a unor arii corticale. Scăderea perfuziei sub 30 ml sânge/100 de grame de ţesut nervos/minut determină suferinţa cerebrală simptomatică, deficitul clinic devenind complet pentru zona cerebrală hipoirigată la o perfuzie mai mică de 20 ml sânge/100 de grame de ţesut nervos/minut. Neuronii intră în starea de parabioză (îşi pierd temporar funcţia până la revenirea fluxului sanguin). Dacă fluxul sanguin scade sub valori de 10 ml sânge/100 de grame de ţesut nervos/minut alterările neuronale devin ireversibile (moartea celulară). Aceste valori sunt orientative (diferă de la studiu la studiu) şi dependente de durată (supravieţuirea neuronilor în condiţii de hipoirigaţie este dependentă de durata perioadei de hipoirigaţie). De exemplu, restabilirea fluxului sanghin în primele 3 ore de la apariţia

unei hipoirigaţii cu valori de 15 ml sânge /100 grame ţesut nervos dă şanse neuronilor să iasă din starea de parabioză şi să-şi reia o activitate normală în timp ce după 5 ore de hipoirigaţie la aceeaşi valoare poate apare moartea neuronală.

Moartea neuronului este un fenomen grav, neuronii adulţi sunt lipsiţi de posibilitatea de a se multiplica şi astfel orice recuperare se bazează pe funcţiile neuronilor rămaşi în viaţă. Un centru nervos primar odată distrus deficitul corespunzător este definitiv.

Ocluzia vasculară a unui ram arterial cerebral determină abolirea fluxului sanguin în centrul teritoriului pe care îl irigă (infarct cerebral - necroză tisulară). Datorită prezenţei unui sistem de anastomoze subpiale, în teritoriul înconjurător (zona de penumbră) se poate menţine o irigaţie suficientă pentru a menţine neuronii în stare de parabioză. Reluarea fluxului sanguin (naturală sau terapeutică) în acest teritoriu face ca neuronii să-şi reia funcţia.

Posibilităţile de suplinire circulatorie cerebrală în cazul unor ocluzii vasculare sunt următoarele:

- poligonul lui Willis: artera carotidă, cerebrală anterioară, comunicantă anterioară, comunicantă posterioară, cerebrală posterioară, bifurcaţia trunchiului vertebro-bazilar.
- anastomozele exo- endocraniene, în special în teritoriul arterei oftalmice
- anastomozele subpiale

Există particularităţi ale vaselor cerebrale în raport cu predispoziţia la ruptură (hemoragie):

- circulaţia cerebrală are un sistem de vase profunde (vasele perforante) ce asigură irigarea zonelor centro-cerebrale şi un sistem de vase corticale ce asigură irigarea scoarţei cerebrale şi a substanţei albe lobare. Vasele perforante sunt artere de calibru mic ce se desprind în unghi drept din vasele mari de la baza creierului. În special în condiţii de hipertensiune vasele perforante sunt predispuse la ***modificări de hialinoza*** care le conferă o fragilitate sporită constituind sursa cea mai frecventă a hematoamelor intracerebrale primare.
- ***Ruptura peretelui anevrismului intracranian*** este o altă cauză a hemoragiilor intracraniene (hemoragia subarahnoidiană este în 80% din cazuri de etiologie anevrismală). Arterele mari de la baza creierului au un traiect mai mult sau mai puţin lung prin spaţiul subarahnoidian unde sunt scăldate de LCR. Bifurcaţiile şi schimbările de direcţie la nivelul acestor traiecte sunt locurile de predilecţie pentru formarea anevrismelor intracraniene saculare (dilataţii sacciforme ataşate printr-un colet la vasul purtător). Nu demult se considera că la apariţia unui anevrism ar contribui un defect congenital al tunicii medii a peretelui vascular. Dovezi mai noi demonstrează că aceste defecte apar în timpul vieţii, sunt de natură degenerativă şi implica atât tunica medie cât şi endoteliul vascular. Defectele de perete vascular amintite reflectă un dezechilibru între capacitatea de regenerare a peretelui vascular şi uzura acestuia datorată fluxului sanghin şi a curenţilor turbionari care se formează la nivelul bifurcaţiilor, originii colateralelor arteriale şi la nivelul curburilor vasculare, adică în locurile de elecţie de formare a anevrismele intracraniene.

Oprirea spontană a hemoragiei intracraniene este posibilă prin intervenţia factorilor de hemostază: formarea trombusului la nivelul rupturii, vasospasmul. Hemoragiile mari pot determina decesul imediat al pacientului (moarte subită), în timp ce hemoragiile mai mici pot fi oligosimptomatice şi se pot rezorbi spontan. Pentru toţi pacientii rămaşi în viaţă după momentul hemoragiei sunt necesare măsuri diagnostice şi terapeutice. Diagnosticarea originii hemoragiei este de maximă importanţă deoarece prin tratarea cauzei se previne repetarea hemoragiei (scoterea din circulaţie a anevrismelor şi a malformaţiilor arteriovenoase, ablaţia tumorilor hemoragice, tratamentul hipertensiunii arteriale, corectarea factorilor hemostazei etc.) În lupta cu efectele hemoragiei evacuarea hematoamelor compresive, menţinerea funcţiilor circulatorii, respiratorii şi metabolice la parametri fiziologici, drenajul

hidrocefaliei când apare, profilaxia şi tratamentul vasospasmului cerebral, al edemului cerebral, al crizelor epileptice, al sindromului de secreţie inadecvată de hormon antidiuretic şi în general al tuturor complicaţiilor cerebrale sau sistemice constituie obiectivele primordiale.

Clasificarea accidentelor vasculare cerebrale.

- Accidente vasculare cerebrale *hemoragice*:
  - hemoragia subarahnoidiană
  - hematomul intracerebral
  - hemoragia intraventriculară
- Accidente vasculare cerebrale *ischemice*:
  - embolia cerebrală
  - tromboza arterială cerebrală
  - tromboflebita cerebrală

Hemoragia subarahnoidiană.

<u>Etiologia hemoragiilor subarahnoidiene.</u>

Analizând următoarea schemă se poate înţelege dificultatea prezentării raportului dintre hemoragia subarahnoidiană şi cea mai frecventă, dar nu singura, cauză a acesteia: anevrismul intracranian:

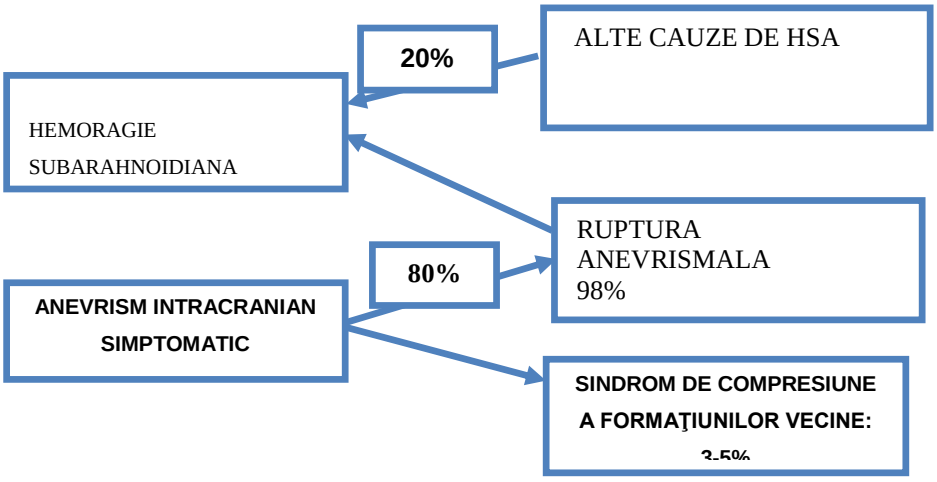

Din schema alăturată se vede că după cum nu toate hemoragiile subarahnoidiene sunt de cauză anevrismală, tot astfel nu toate anevrismele se manifestă clinic prin hemoragie subarahnoidiană. Cu toate acestea, majoritatea hemoragiilor subarahnoidiene sunt de cauză anevrismală şi majoritatea anevrismelor intracraniene devin simptomatice prin hemoragie subarahnoidiană. Din punct de vedere practic orice hemoragie subarahnoidiană trebuie investigată şi tratată de la bun început drept ruptură anevrismală cu excepţia cazurilor în care contextul clinic orientează spre alt diagnostic.

În afară de ruptura anevrismală, hemoragia subaranoidiană poate fi determinată de următoarele cauze:

- malformaţii arteriovenoase cerebrale,

- traumatisme craniocerebrale: în aceste cazuri hemoragia subarahnoidiană este secundară (sângele pătrunde în spaţiul subarahnoidian de la nivelul unei leziuni cerebrale acute – contuzie sau dilacerare, constituind un element în tabloul complex al acestei leziuni). Clinic şi fiziopatologic sunt diferenţe mari faţă de hemoragia subarahnoidiană prin ruptura vasculară pe traiectul subarahnoidian al unei artere cu deversarea directă a sângelui în spaţiul subarahnoidian aşa cum se întâmplă în ruptura anevrismală,
- suferinţe hemoragipare (coagulopatii, tratament anticoagulant, vasculopatii),
- tumori hemoragice.

Simptomatologie

Hemoragia subarahnoidiană prin ruptură anevrismală se manifestă clinic prin:

- debut brusc cu durere violentă sub formă de junghi la nivel cranian uneori cu oarecare localizare corespunzătoare sediului rupturii
- cefalee
- greţuri, vărsături
- semne meningiale (redoare de ceafă)
- fotofobie
- uneori: deficit neurologic, alterarea sau pierderea stării de conştienţă cu durată variabilă, în cazurile grave persistentă, crize epileptice

Pătrunderea sângelui sub presiune în spaţiul subarahnoidian cu fenomenele iritative asupra structurilor învecinate, sporirea presiunii intracraniene (de obicei tranzitorie), fenomenele subsecvente (edem cerebral, vasospasm cerebral, ischemie cerebrală) sunt mecanismele care explică această simptomatologie.

Hemoragia poate fi mai mult sau mai puţin gravă din punct de vedere clinic în funcţie de rapiditatea hemostazei naturale şi de cantitatea de sânge extravazată. Redăm două dintre scările cele mai des folosite pentru evaluarea gravitaţii hemoragiei subarahnoidiene:

Scara Hunt şi Hess are următoarele grade*:*

- 1 – asimptomatic sau cefalee minimă şi discretă redoare de ceafă
- 2 – cefalee moderată sau severă, redoare de ceafă fără deficit neurologic (cu excepţia parezei de nervi cranieni)
- 3 – obnubilare, somnolenţă, confuzie sau deficit neurologic focar minor
- 4 – stupoare, hemipareză moderată sau severă, sunt posibile tulburările vegetative şi rigiditatea decerebrată precoce
- 5 – comă profundă, rigiditate decerebrată, pacient muribund

Scara WFNS (a societăţii mondiale de neurochirurgie) foloseşte drept criterii gradul tulburării de conştienţă apreciat în scara Glasgow şi deficitul motor:

Gradul WFNS	Scorul GCS	Deficit motor
I	15	Absent
II	14-13	Absent
III	14-13	Prezent
IV	12-7	Prezent sau absent

V	6-3	Prezent sau absent

Anevrismele intracraniene saculare erau considerate până în urmă cu circa 10 ani leziuni congenitale sub raportul defectului sectorial al tunicii medii a peretelui vasului care ulterior ar favoriza în cursul vieţii formarea şi ruptura pungii anevrismale. La ora actuală tot mai multe argumente sprijină conceptul de etiopatogenie degenerativă. Rareori au origine infecţioasă demonstrată (de exemplu în endocardite, bactriemii, septicemii) sau posttraumatică.

Anevrismele intracraniene saculare, în ordinea frecvenţei, sunt cel mai adesea localizate la nivelul: arterei comunicante anterioare (30%), arterei cerebrale medii (25%), anevrisme carotidiene supraclinoidiene (25%), cel mai frecvent din acest grup fiind anevrismul de comunicantă posterioară, alte localizări pe vasele distale (5-10%), anevrismele din teritoriul vertebro-bazilar (10-15%).

Studiile necroptice arată o incidenţă a anevrismului sacular între 2 şi 5% în populaţie. Există o diferenţă pe grupe de vârstă (2% pentru grupa de vârstă 40-49 ani şi 4% pentru grupa 70-79 ani). La copii sunt excepţionale Incidenţa rupturii anevrismale în populaţia generală este de circa 1/10 000 pe an, ceea ce arată că doar 1 din 3 anevrisme va rupe în cursul vieţii.. Faptul că unele anevrisme rămân nerupte, asimptomatice pe tot parcursul vieţii, a dat naştere unei vaste literaturi cu privire la tratamentul anevrismului asimptomatic, descoperit incidental, cu ocazia investigaţiilor pentru o altă afecţiune. Datele mai noi sugerează că anevrismul se formează şi se stabilizează sau se rupe într-un timp scurt, probabil de cateva zile. Acest model face imposibilă la ora actuală depistarea şi tratarea anevrismului înainte de ruptură, cu exceptia unor situaţii particulare: anevrisme asociate unui anevrism rupt în cazurile cu anevrisme multiple sau anevrisme familiale. Pentru anevrismul care s-a stabilizat la dimensiuni de sub 7 mm (anevrismul mic descoperit incidental) practic nu există risc de ruptură pe studii statistice relativ mari dacă persoana respectivă nu are alţi factori de risc pentru ruptură: un alt anevrism rupt sau anevrisme familiale rupte. Dacă dimensiunea anevrismului descoperit incidental este mai mare de 7 mm riscul de creştere în dimensiuni (destabilizare) şi ruptură este cu atât mai mare cu cât dimensiunea este mai mare şi de asemeni este mai mare pentru anevrismele din circulaţia posterioară (vertebrobazilară) faţă de cele din circulaţia anterioară (carotidiană). Aceste considerente sunt deosebit de importante în decizia de a trata un anevrism incidental căci riscul de deces sau de complicaţie majoră al interventiei (chirurgicală sau endovasculară) rămâne la ora actuală de 2-5%. În funcţie de dimensiunea si poziţia anevrismului depistat incidental şi de speranţa de viaţă a pacientului se evaluează raportul risc/beneficiu pentru stabilirea indicaţiei terapeutice în aceste cazuri. Indicaţia de excludere din circulatie a anevrismului o au acei pacienţi care prin vârstă, dimensiunea şi forma anevrismului, au un risc de HSA mai mare decât riscul asociat clipării sau embolizării anevrismale.

Anevrismul care a rupt poate avea următoarele consecinţe:

- *moarte subită* – 20% din cazuri,
- *stare gravă* – 20%, scor Hunt şi Hess IV şi V, care nu permite intervenţia chirurgicală, pacientul fiind dependent de măsurile de terapie intensivă,
- *stare mediocră* – 30%, scor Hunt şi Hess III, permite intervenţia de clipare chirurgicală numai în cazuri de dotare anestezică şi operatorie optimă a serviciului respectiv,
- *stare clinică relativ bună* (scor Hunt şi Hess II: 30%) care permite intervenţia chirurgicală imediată pentru cliparea anevrismului

Odată rupt, deşi în momentul examinării de obicei hemostaza naturală este deja prezentă, anevrismul are cu totul alt prognostic decât anevrismul care nu a rupt niciodată. Tromboza la nivelul rupturii nu constituie decât o hemostază provizorie şi doar 30% din anevrismele netratate vor evolua către

cicatrizare la nivelul rupturii, comportându-se la 1-2 ani după ruptură în mod similar anevrismelor asimptomatice (risc de ruptură de 1-2% pe an).

Pentru restul de 70% dintre anevrismele rupte repetarea rupturii apare şi are loc cu atât mai frecvent cu cât ne aflăm în perioada de timp mai apropiată faţă de ruptura iniţială. Repetarea rupturii este adeseori fatală.

Diagnosticul se pune în majoritatea cazurilor prin explorarea angiografică a pacienţilor cu hemoragie subarahnoidiană. Metoda angiografiei prin cateterism (injectare a produsului de contrast endovascular după cateterizarea vaselor cerebrale prin abord de obicei femural după tehnica Seldinger) rămâne şi la ora actuală cea mai fidelă dar are un risc procedural de 1/1000. Metodele neinvazive (angiografia RMN si angiografia CT) s-au perfecţionat treptat ajungând la imagini apropiate ca acurateţe. Totuşi metodele de angiografie neinvazivă nu sunt suficiente în toate cazurile pentru depistarea şi caracterizarea anevrismui astfel că uneori sunt completate de angiografia prin cateterism.

In prezent modalităţile de excludere din circulaţie a anevrismelor rupte sunt cliparea microchirurgicală sau embolizarea cu spirale prin cateterism vascular (tehnica endovasculară). Ambele procedee au un risc vital şi de complicaţii severe de aproximativ 3-5% când se practică la pacienţi în stare bună (grad I şi II Hunt şi Hess).

Edemul cerebral, vasospasmul, tulburările neurovegetative cresc riscul operator la pacienţii în stare mai gravă (III, IV şi V) şi justifică temporizarea cazurilor sub protecţia unui repaus absolut şi a controlului tensiunii arteriale până când evoluţia spontană şi măsurile de terapie intensivă vor contribui la ameliorarea pacientului.

Complicaţiile care apar în evoluţia postintervenţie a unui anevrism rupt, clipat sau embolizat, sunt datorate pe de o parte evoluţiei hemoragiei subarahnoidiene, ca suferinţă a creierului predispozantă pentru edem, vasospasm, ischemie, tulburări vegetative şi pe de altă parte datorită complicaţiilor postoperatorii sau postembolizare posibile (tromboze vasculare, hematoame intracraniene, infecţii, leziuni cerebrale prin tracţiune etc: în circa 20% din cazuri ruptura anevrismală se însoţeşte de hematoame intracraniene (intracerebrale, subarahnoidiene la nivel cisternal, rareori subdurale, care necesită operaţia de urgenţă pentru evacuarea procesului expansiv şi cliparea anevrismului dacă este posibil).

Necesitatea excluderii din circulaţie a anevrismelor a dat naştere la apariţia şi dezvoltarea unui arsenal relativ complex de implanturi fie pe linia clipurilor autostatice anevrismale, fie pe linia spiralelor cu aplicabilitate endovasculară (GDC) descrise la capitolul de *protezare*.

Malformaţiile arteriovenoase cerebrale:

Malformaţiile arteriovenoase cerebrale constau în anomalii de formare şi dezvoltare a vaselor cerebrale arteriale, venoase, dar cel mai adesea capilare, adică anomalii ale joncţiunii între patul arterial şi cel venos. Arterele se pot continua cu vene fără interpoziţia reţelei capilare, fie prin intermediul unui ghem de vase cu diametru variabil ce poarta numele de nidus (malformaţiile arteriovenoase propriu-zise), fie prin vărsarea directă (fără interpoziţia nidusului) a unei artere într-o venă (fistula arterio-venoasă nu este strict congenitală existând şi cazuri posttraumatice).

În mod clasic malformaţiile arteriovenoase cuprind:

- malformaţii arteriovenoase propriu-zise
- cavernoame
- malformaţii venoase
- telangiectazii

În prezent există tendinţa de a se adăuga la această clasificare fistulele arteriovenoase iar malformaţiile venoase (depistate foarte frecvent la ora actuală datorită explorării prin RMN) să fie denumite anomalii de dezvoltare venoasă incidentale, fără semnificaţie patologică. De asemeni, telangiectaziile cerebrale (dilataţii capilare între care se interpune tesut cerebral normal au rareori semnificaţie patologică şi indicaţie terapeutică (doar rareori constituie un focar epileptogen).

Importante sunt cavernoamele (malformaţiile cavernomatoase) care se prezintă ca formaţiuni vasculare muriforme de mărime variabilă, înconjurate de parenchim cerebral, formate din canale vasculare dilatate cu perete simplu, format numai din strat endotelial. Cavernomul se interpune în circulaţie între vase de sânge de calibru foarte mic astfel încât de obicei este o malformaţie angiografic criptică (nu se vizualizează pe angiografia endovasculară). Se vizualizează bine prin RMN cerebral. Se poate manifesta clinic prin ruptură (hematom intracerebral) sau crize comiţiale şi în aceste cazuri are adesea indicatie de rezecţie chirurgicală. Cavernoamele descoperite incidental (cu ocazia unui RMN pentru o altă afecţiune) se operează sau nu în funcţie de riscul operator estimat pentru fiecare localizare (superficială - profundă, arie elocventă sau nu, trunchi cerebral etc), riscul de ruptură, vârsta pacientului etc.

Malformaţiile arteriovenoase propriu-zise prezintă cinci grade de gravitate din punctul de vedere al posibilităţii de rezecţie chirurgicale (***scara Spetzler, 1986***). Aceste grade rezultă din însumarea punctajului acordat pentru trei criterii de evaluare: dimensiunea malformaţiei, poziţia într-o arie elocventă, drenajul venos.

Dimensiunea malformaţiei	**Puncte**
- Mică (sub 3 cm diametru)	1
- Medie (3-6 cm diametru)	2
- Mare (peste 6 cm diametru)	3
Localizarea în zonă elocventă	
- Zonă neelocventă	0
- Zonă elocventă	1
Drenajul venos	
- Superficial	0
- Profund	1

Manifestarea clinică a malformaţiilor arteriovenoase îmbracă unul din următoarele sindroame: hemoragic (hemoragia subarahnoidiană, hematom intracerebral), epileptic, pseudotumoral.

Posibilităţile terapeutice constau în următoarele alternative folosite individual sau în asociere: ablaţie microchirurgicală (coagularea sau cliparea pediculilor arteriali cu disecţia în jurul nidusului urmată de coagularea pediculilor venoşi şi rezecţia malformaţiei), radiochirurgie, embolizare.

<u>Protocoale medicale</u>
<u>în hemoragia subarahnoidiană.</u>

Hemoragia subarahnoidiană (suferinţă care în 80% din cazuri se datorează rupturii unui anevrism intracranian) se poate prezenta sub diverse forme clinice în raport de gravitate (moarte subită, comă, deficit neurologic, sindrom confuzional, sindrom meningeal complet sau simplă cefalee brusc instalată). Asocierea cu un hematom intracranian diversifică şi mai mult situaţiile clinice concrete.

60% dintre pacienţi se prezintă la spital cu o hemoragie subarahnoidiană de ***gravitate medie sau moderată (scor II şi III)***. Circuitul acestor pacienţi urmează următoarele etape:

- CT de urgenţă pentru documentarea hemoragiei subarahnoidiene diagnosticate clinic, orientare asupra sediului rupturii (localizarea anevrismului);
- Angiografie CT pentru evidenţierea anevrismului. În circa 20% din cazuri imaginea poate fi neconcludentă sau pot fi necesare detalii de mai mare fineţe pentru caracterizarea anevrismului (sau anevrismelor multiple în unele cazuri).
- Ori de câte ori este posibilă depistarea anevrismului rupt trebuie urmată de excluderea lui din circulaţie pentru a preveni o nouă ruptură. In prezent există două tehnici principale pentru excluderea anevrismului: cliparea microchirurgicală şi embolizarea prin cateterism venos (tehnica endovasculară). Există o oarecare competiţie în practică între tehnica microchirurgicală şi cea endovasculară. In anumite tipuri de anevrisme există o indicaţie clară pentru a folosi una sau alta dintre tehnici. În multe cazuri însă, oricare dintre cele 2 tehnici poate fi folosită cu rezultate şi riscuri apropiate. Uneori aceste tehnici sunt complementare sau alternative, ca tehnică de rezervă, în cazul eşecului excluderii anevrismului prin prima tehnică aleasă.
- Intervenţie chirurgicală de clipare a anevrismului pentru pacienţii neembolizaţi (poziţie distală a anevrismului faţă de accesibilitatea cateterismului, colet larg cu risc de migrare a spiralei din sacul anevrismal, anevrism gigant, anevrism parţial trombozat, anevrism apreciat ca fragil – cu risc de ruptură la embolizare, vase colaterale provenite din sacul anevrismal pentru care trebuie păstrată permeabilitatea, eşecul embolizării). Varianta ***intervenţiei microchirurgicale precoce*** (primele 24 – 72 de ore) se aplică pacienţilor în stare acceptabilă, cu risc scăzut anestezic şi operator, general şi cerebral. Această atitudine împiedică repetarea rupturii anevrismale şi permite inducerea hipertensiunii controlate pentru contracararea efectelor vasospasmului cerebral. Rolul evacuării cheagurilor din spaţiul subarahnoidian ar putea fi de asemenea benefic.
- Pacienţii în stare proastă, cu risc anestezic şi operator crescut, pot fi agravaţi de o intervenţie precoce atât sub raportul leziunii cerebrale secundare, cât şi sub raportul tulburărilor vegetative şi a complicaţiilor sistemice. Cu tot riscul repetării rupturii unui anevrism ce nu a fot exclus din circulaţie, aceşti pacienţi se temporizează sub tratament conservator până la stabilizarea vegetativă şi echilibrarea unor deficite sistemice. Momentul ***operaţiei amânate*** poate fi imediat ce starea pacientului permite sau după trecerea celor 14-21 de zile cu risc crescut de vasospasm cerebral.
- Pacienţii cu explorarea angiografică normală şi la care nu s-a evidenţiat altă cauză de hemoragie subarahnoidiană (sindrom hemoragipar, meningită hemoragică, tumoră etc.) trebuie investigaţi suplimentar prin RMN (evidenţierea malformaţiilor vasculare angiografic "mute" – cavernoame) şi reevaluaţi angiografic după 1-3 luni (anevrismul poate fi mascat la prima investigaţie angiografică datorită vasospasmului sau unui trombus provizoriu care se repermeabilizează ulterior).
- Dacă la hemoragia subarahnoidiană se asociază un hematom intracerebral cu efect de masă manifest clinic, evacuarea hematomului este prioritară iar anevrismul se clipează de obicei în acelaşi timp operator.
- Asocierea hidrocefaliei impune adesea un drenaj ventricular extern
- Trapia intensivă, cand se impune, tratamentul conservator şi îngrijirea adecvată pentru scăderea riscului de repetare a rupturii şi profilaxia vasospasmului se instituie de la început şi se adaptează fiecărei etape.

Pentru punerea in practică a acestui protocol este necesară următoarea dotare:

- CT în regim de urgenţă,

- Angiografie cerebrală de preferat performantă: serioangiografie cu substracţie digitală prin cateterism Seldinger,
- Posibilitatea de aplicare a terapiei endovasculare: echipă antrenată în intervenţiile endovasculare, catetere şi spirale disponibile,
- Echipă neurochirurgicală antrenată în intervenţii de microchirurgie vasculară dotată cu microscop operator neurochirurgical, instrumente de microchirurgie, clipuri autostatice anevrismale,
- Neuroanestezie şi neuroterapie intensivă adecvate.

Perspectiva perfecţionării angiografiei neinvazive (CT sau RMN) până la a deveni competitivă cu angiografia prin cateterism arterial ar putea aduce schimbări în protocolul prezentat.

Formele grave de hemoragie subarahnoidiană (grad IV şi V) se încadrează în managementul accidentului vascular cerebral grav. Problemele generale de îngrijire a unei come neurologice sunt în linii mari similare cu protocolul de îngrijire al traumatismelor cranio-cerebrale grave. De altfel în absenţa anamnezei diferenţierea între un traumatism cranio-cerebral grav şi un accident vascular cerebral grav cu traumatism cranio-cerebral minor prin cădere secundară este dificilă până la efectuarea investigaţiilor.

Aceleaşi măsuri de menţinere a funcţiilor vitale, prevenirea leziunii cerebrale secundare şi a complicaţiilor sistemice, trebuie aplicate. În caz de ameliorare, când starea pacientului o permite, se practică angiografia şi intervenţia de excludere a anevrismului pe cale endovasculară sau microchirurgicală.

Hematomul intracerebral primar

În afara hematoamelor intracerebrale traumatice deja amintite la capitolul de neurotraumatologie există hematoame intracerebrale spontane care aparţin capitolului de accidente cerebrale hemoragice. Din punct de vedere etiologic hematoamele intracerebrale spontane pot fi *secundare* rupturii unei formaţiuni vasculare: anevrism, malformaţie arterio-venoasă propriu-zisă, cavernom sau pot fi secundare rupturii vaselor tumorale de neoformaţie (tumori hemoragice – d.ex. metastazele de melanom, glioblastomul).

În cazul în care hematomul intracerebral nu este nici traumatic, nici secundar unei formaţiuni hemoragice denumirea clasică era de hematom primar. În prezent se foloseşte mai mult termenul de *hematom intracerebral spontan nonmacrolezional*. Această categorie include:

- *hematoamele* hipertensive, în care sursa hemoragiei este reprezentată de ruptura arteriolelor cu modificări de hialinoză. Hipertensiunea arterială de durată induce degenerarea hialinotică a peretelui arteriolelor şi un puseu hipertensiv, ruptura. Aceste artere hialinotice se găsesc mai frecvent în teritoriul vascular centrocerebral irigat de vase perforante care sunt vase de calibru mic ce se desprind în unghi drept din vasele mari.
- *hematoame amiloidotice*: localizate mai frecvent subcortical, multilocular, la persoane în vârsta cu alterarea pereţilor vasculari prin amiloidoză.
- *hematoamele prin tulburări ale hemostazei,* frecvente la pacienţi cu tratamment anticoagulant.

Hematomul intracerebral primar se manifestă printr-un debut brusc cu instalarea unui deficit neurologic (de obicei hemiplegie) şi alterarea stării de conştienţă, sindrom HIC.

Diagnosticul este în principal computertomografic iar atitudinea variază între:

- tratament conservator şi supravegherea evoluţiei spre rezorbţie (hematoame de dimensiuni mici sau moderate cu evoluţie clinică spontan remisivă),
- evacuare chirurgicală sau prin puncţie stereotaxică (hematoame compresive – diametrul peste 25 mm, în poziţie accesibilă – lobare, la pacienţi cu agravare clinică progresivă),
- terapie intensivă la pacienţi cu hematoame talamice (distrucţia talamică declanşează tulburări neurovegetative şi alterări ale stării de conştienţă de obicei severe, agravate de manevrele intervenţioniste în aceasta zonă).

Hematoamele putaminale reprezintă o localizare în care evacuarea chirurgicală este posibilă în unele cazuri, mai ales atunci când hematomul are o extensie lobară, dar rezultatele sunt mai proaste decât în hematoamele lobare pure.

Protocoale medicale în hematoamele intracerebrale primare

Măsurile iniţiale de susţinere a funcţiilor vitale de către echipa de urgenţă care preia şi transportă pacientul sunt comune. Întrucât majoritatea acestor hematoame sunt hipertensive, controlul medicamentos al hipertensiunii intracraniene se impune de la început. O scădere prea agresivă a tensiunii arteriale poate determina însă scăderea presiunii de perfuzie cerebrală. Odată ajuns la spital, pacientul este supus următorului protocol de management medical:

- Evaluarea formei de gravitate clinică: agravare progresivă, stare gravă de la început, ictus urmat de ameliorare parţială, evoluţie ondulatorie etc.
- CT în urgenţă: dă indicaţii importante pentru conduita terapeutică, legate de poziţia hematomului. Localizarea lobară (substanţa albă a lobilor cerebrali) sau cerebeloasă constituie un criteriu pentru indicaţia chirurgicală a hematoamelor cu efect de masă în timp ce localizarea centrocerebrală (regiunea capsulei interne şi a nucleilor bazali: corp striat şi talamus) sau la nivelul trunchiului cerebral are trareori indicaţie chirurgicală. Dimensiunile colecţiei hematice, efectul compresiv asupra creierului şi starea clinică sunt alţi factori importanţi în luarea deciziei terapeutice.

O serie de criterii clinice şi imagistice sunt evaluate pentru a stabili indicaţia operatorie care se află sub semnul următoarei contradicţii: starea clinică gravă poate fi datorată fie leziunii cerebrale primare în focarul hemoragic, fie efectului de proces expansiv al hematomului (hipertensiune intracraniană). Dacă primul mecanism este valabil, operaţia de evacuare a hematomului este agravantă, căci adaugă leziunii primare o leziune chirurgicală, cea a accesului şi a potenţialului resângerării în focarul hemoragic. Dacă al doilea mecanism este valabil, abstinenţa de la operaţie se poate solda cu decesul pacientului prin fenomene de hipertensiune intracraniană (angajare cerebrală, scăderea fluxului sanguin cerebral). Cum ambele mecanisme sunt intricate în majoritate cazurilor, experienţa echipei şi abilitatea raţionamentului neurochirurgical reprezintă factorul final de decizie.

- ***Intervenţie chirurgicală*** de evacuare a hematomului (clasică transcerebrală, microchirurgicală transsulcală, endoscopică, puncţională simplă sau stereotactică cu sau fără introducere de fibrinolitice) se poate practica ***imediat după internare*** (efect de masă cert, hematom sau o componentă importantă a hematomului în poziţie lobară), ***după o perioadă de urmărire*** pentru cazurile de gravitate medie cu evoluţie ondulatorie sau evoluţie în platou prelungită (cronicizarea hematomului în vederea consolidării hemostazei spontane şi a stabilizării dezechilibrelor vegetative), ***imediat ce apare deteriorarea*** clinică pentru cazurile cu agravare secundară,.

- Neuroterapia intensivă, în asociere cu evacuarea chirurgicală, sau ca unică modalitate terapeutică pentru cazurile cu hematoame talamice, tulburări vegetative prin leziunea primară cu potenţial major agravant al intervenţiei chirurgicale în focarul hemoragic profund, hematoame fără efect de masă (dimensiuni mici, bine tolerate clinic, imagistic, fără deplasări ale structurilor cerebrale mediane sau fără dispariţia spaţiilor lichidiene intracraniene).
- Întrucât în evoluţia hematomului intracerebral, decompensarea hipertensiunii intracraniene prin epuizarea spaţiilor de rezervă endocraniene şi a mecanismelor compensatorii se poate produce în orice moment, uneori brusc (resângerare, edem cerebral, hidrocefalie) hematoamele chiar dacă nu sunt operate, trebuie urmărite pentru perioada acută în mediu neurochirurgical, acolo unde o intervenţie operatorie de urgenţă este oricând practicabilă.
- După ieşirea din faza acută recuperarea neuromotorie şi continuarea tratamentului hipertensiunii intracraniene şi a patologiei asociate constituie o etapă obligatorie în circuitul acestor pacienţi.

Pentru asigurarea standardelor de îngrijire a accidentului vascular cerebral hemoragic de tip hematom intracerebral, managementul sanitar trebuie să asigure următoarele disponibilităţi:

- transport medicalizat de urgenţă,
- neuroterapie intensivă, neuroanestezie,
- explorare CT în regim de urgenţă,
- disponibilităţi operatorii în orice moment, preferabil tehnici miniminvazive disponibile: microchirurgie, endoscopie, puncţie stereotaxică cu injectare de fibrinolitice şi aspiraţie, aspiraţie ultrasonică.
- accesibilitate la recuperarea neuromotorie şi dispensarizarea tensiunii arteriale
- accesibilitate la metode diagnostice suplimentare pentru cazuri selectate (angiografie, RMN)

Posibilităţi neurochirurgicale în profilaxia şi terapia accidentului vascular ischemic

Terapia conservatoare anticoagulantă şi fibrinolitică a ameliorat prognosticul accidentelor vasculare ischemice care, în mare parte, sunt de competenţa neurologiei (accidente vasculare cerebrale de cauză cardiacă, majoritatea trombozelor vasculare intracraniene).

Posibilitatea chirurgicală de a revasculariza un teritoriu ale cărui vase s-au ocluzionat a deschis drumul unui variat număr de procedee: trombendarterectomii, anastomoze vasculare exo-endocraniene, encefalomiosinangioze ş.a. a căror indicaţie s-a restrâns în ultimul timp pe considerentul că revascularizarea poate apare spontan şi, oricum, intervenţiile amintite nu oferă o irigare suficient de rapidă în teritoriul ischemiat pentru a preveni constituirea leziunilor necrotice. În plus, există riscul transformării infarctului într-o zonă hemoragică (infarct hemoragic) cu evoluţie mai proastă. In prezent tehnicile de tromboliza pe cale endovenoasa sau prin cateterism arterial cu injectari de agenti fibrinolitici la nivelul trombusului sau tehnicile endovasculare de extragere mecanica a trombusului cu diverse dispozitive s-au dezvoltat forte mult. Tromboliza sau extragerea trombusului se pot practica numai in primele 3 ore de la debut. Se stie ca rezistenta celulei nervoase la anoxie este 3-5 minute. In

centrul unui infarct insa se considera ca zona de necroza este inconjurata de o zona de penumbra in care irigatia tesutului nervos este scazuta dar nu abolita. In aceasta zona neuronii supravietuiesc in stare de parabioza o durata de timp mai scurta sau mai lunga in functie de valoarea fluxului sanghin restant (ocluzii incomplete, flux colateral prin anastomozele subpiale).

În infarctele constituite cu efect pseudotumoral sau cu potenţial edematogen crescut una din metodele terapeutice pentru a evita hipertensiunea intracraniană o constituie craniectomia decompresivă. Rezultatele sunt deocamdată controversate.

La pacienţi cu hipoperfuzie cerebrală selectaţi (insuficienţă circulatorie cerebrală hemodinamică) se pot trata stenozele de pe vasele de aport prin endarterectomie sau stentting sau se pot face anastomoze vasculare pentru suplinirea hipoperfuziei dintr-un anumit teritoriu vascular. Cea mai cunoscută este anastomoza dintre artera carotidă externă şi artera cerebrală medie (prin grefă vasculară sau prin anastomoza temporosilviană).

Endarterectomia carotidiană

Domeniul în care neurochirurgia îşi păstrează indicaţii frecvente la ora actuală este cel al dezobstrucţiei stenozelor vaselor mari la nivelul gâtului, cea mai frecventă fiind **stenoza de carotidă.**

La nivelul bifurcaţiei carotidei condiţiile hemodinamice turbionare favorizează formarea plăcilor de ateroscleroză. Îngustarea lumenului carotidian şi ulceraţia plăcii sunt factori favorizanţi suplimentari ai formării de trombuşi care se detaşează cu uşurinţă determinând embolii cerebrale. Circa 30% din accidentele vasculare cerebrale ischemice îşi au ca origine embolii porniţi de la nivelul bifurcaţiei arterei carotide stenozate.

Screeningul populaţiei cu risc (pacienţi cu ateroscleroză la diverse nivele: coronariană, a membrelor inferioare) poate decela afecţiunea în faza asimptomatică. Metodele de diagnostic clinic (suflul carotidian), Echo-Doppler (evidenţierea stenozei) şi angiografic (vizualizarea exactă a gradului de stenoză: raportul dintre diametrul minim al carotidei interne la nivelul stenozei şi diametrul maxim al bulbului carotidian), a întinderii ei în înălţime şi a existenţei ulceraţiilor.

Simptomatologia stenozei carotidiene se datorează emboliilor cerebrale sau trombozei de carotidă pe care le poate genera şi care stau la baza accidentelor cerebrale ischemice de etiologie carotidiană.

Clasificarea clinică a accidentelor vasculare ischemice este următoarea:

- accident tranzitor (instalarea bruscă a unui deficit neurologic focal care se remite total în primele 24 de ore de la instalare);
- accident ischemic constituit, care la rândul lui poate fi stabil, remisiv sau în evoluţie şi care, de obicei, este urmat de sechele (hemipareze, hemiplegii, afazii etc.) sau chiar deces

In majoritatea cazurilor primele manifestări clinice ale stenozei de carotidă sunt reprezentate de accidentele ischemice tranzitorii sau constituite. Diagnosticul stenozei se face prin aceleaşi metode paraclinice ca şi pentru stenoza asimptomatică.

Tratamentul conservator se adresează regimului igieno-dietetic, corectării hipertensiunii arteriale şi dislipidemiei, dacă există, tratamentul accidentului ischemic constituit şi în toate cazurile administrarea de antiagregante plachetare. Aceste măsuri nu oferă o protecţie completă faţă de repetarea accidentului ischemic sau faţă de apariţia unui accident ischemic grav. Înlăturarea stenozei de la nivelul carotidei se poate face chirurgical prin ablaţia plăcii de aterom sau pe cale de intervenţie endovasculară prin plasarea unui stent în lumenul carotidian. Operaţia (***endarterectomia***) constă în clamparea temporară a celor trei vase adiacente bifurcaţiei carotide (carotida comună, carotida externă şi carotida internă), incizia carotidei, decolarea plăcii de aterom de pe peretele vascular şi sutura etanşă a peretelui urmată de declampare. Pentru a preveni ischemia cerebrală în timpul clampării se poate utiliza un şunt din material plastic care să asigure continuarea fluxului sanguin între carotida comună şi carotida

internă. Stentul este un cilindru din plasă metalică care se dilată cu un balonaş după ce a fost poziţionat la nivelul stenozei carotidiene sau după ce a fost detaşat din cateterul conductor pentru stenturile cu memorie elastică. Ambele manevre (chirurgicală şi endovasculară) sunt metode invazive cu un risc vital şi de accident vascular cerebral grav de 1-3%. Acest risc relativ crescut pentru o intervenţie profilactică se datorează faptului că pacienţii cu stenoză de carotidă sunt de obicei vârstnici, cu ateroscleroză coronariană sau cerebrală asociată.

Studii comparative între riscul natural de evoluţie a bolii şi riscul intervenţiei au dus la stabilirea grupe de pacienţi cu indicaţie operatorie: stenozele mai mari de 70%, dar unii factori pot fi luaţi în considerare la stabilirea indicaţiei: pacienţi tineri, plăci de ateroscleroză ulcerate, pacienţi cu accidente ischemice repetitive în antecedente.

III. SINDROMUL COMATOS

Definiţie
Date de anatomofiziopatologie

Criteriul principal pentru a afirma că un pacient se află în stare de comă îl constituie abolirea stării de conştienţă cu absenţa reacţiei de trezire şi orientare. Această definiţie diferenţiază coma de stările de alterare a stării de conştienţă (somnolenţă, confuzie, obnubilare, stupoare, torpoare s.a.).

Stării de comă îi corespunde afectarea sistemului reticulat la nivel de trunchi cerebral, în timp ce afectarea diencefalică a acestui sistem ar fi răspunzătoare de stările de somnolenţă. Eventualitatea în care emisferele cerebrale se află într-o suferinţă globală profundă cu stare de comă în absenţa suferinţei sistemului reticulat activator ascendent de trunchi cerebral, este în general neobişnuită pentru neurochirurgie.

Sistemul reticulat activator ascendent de la nivelul trunchiului cerebral poate fi evaluat numai prin semnele clinice directe (abolirea reacţiei de trezire, a celei de orientare, abolirea stării de conştienţă) sau prin semnele de vecinătate (suferinţa structurilor nervoase vecine, în speţă a nucleilor nervilor cranieni şi a centrilor vegetativi). Până la ora actuală nu există o modalitate paraclinică de investigare a sistemului reticulat care să ne permită evaluarea gradului şi tipului de suferinţă (reversibilă, ireversibilă, globală, sectorială). Intricarea acestui sistem printre alte structuri nervoase sub forma unei reţele difuze de conexiuni neuronale îl face inaccesibil imagisticii actuale sau înregistrării cu electrozi profunzi în practica medicală.

Abolirea reacţiei de trezire şi orientare corespunde scoaterii din funcţie a sistemului reticulat mezodiencefalic. Siderarea funcţională sau leziunea (reversibilă, parţial reversibilă, ireversibilă) a sistemului reticulat poate însă să îmbrace şi forme mai severe când se extinde la regiunea pontină şi bulbară. Acestei extensii îi corespunde gradul de profunzime al comei.

Clasificare

După **clasificarea Arseni** există patru grade de comă: (al cincilea grad fiind moartea creierului, deci decesul). Nivelul leziunii formaţiei reticulate pentru fiecare grad de comă este următorul:

Gradul comei	*Nivelul leziunii*	*Funcţii vegetative*	*Automatisme*	*Deglutiţia*
I	**Mezencefalic**	+/- **Normale**	**Normale**	**Deglutiţie Normală**
II	**Pontin superior**	+/- **modificate**	**De aparare abolite**	**Timp labial abolit**

III	**Pontin inferior**	**Modificate semnificativ**	**Toate automatisme abolite**	**Timp 2 abolit**
IV	**Bulbo-protuberanţial**	**Modificate Sever**	**Abolite**	**Abolită**
V	**Bulbar**			

Există numeroase alte clasificări ale comei. O clasificare relativ răspândită în practică pentru facilitatea criteriilor o constituie **clasificarea Mollaret şi Goulun** :

- **grad I** (precomă, subcomă, comă superficială, comă vigilă): reacţie de trezire prezentă, fără modificări ale funcţiilor vegetative
- **grad II** (coma propriu zisă): reacţie de trezire abolită, reactivitate redusă, timpul I al deglutiţiei abolit, sunt schiţate unele tulburări vegetative)
- **gradul III** (coma profundă, coma carus) : pacient areactiv, tulburări vegetative importante, timpul II al deglutiţiei abolit. Apar fenomene de trunchi cerebral (rigiditate decerebrată) sau hipotonie generalizată, abolirea reflexului fotomotor, midriază, divergenţa globilor oculari.
- **gradul IV** (coma depăşită): pierderea unei funcţii vitale, cel mai adesea pacient dependent de protezarea respiratorie, activitate encefalului abolită

Scara Glasgow pentru come (Glasgow Coma Scale) este astăzi cel mai larg răspândită.

Punctajul maxim 15 şi minim 3, poate fi apreciat relativ simplu de către orice persoană cu instruire minimă. Scara poate fi evaluată de voluntarii implicaţi în echipele de salvare, şoferi, asistenţi medicali, medici, bioingineri. Practic evaluatorul face trei lucruri:

- Observă bolnavul – dacă deschide ochii spontan.
- Vorbeşte bolnavului – dacă deschide ochii la stimulul sonor pentru cei care stau cu ochii închişi, dacă execută o comandă motorie, tipul de răspuns verbal pe care îl dă.
- Aplică un stimul dureros pacientului (numai în cazul în care pacientul nu a putut fi trezit prin stimul verbal) şi urmăreşte tipul de reacţie motorie, verbală, oculară.

Răspunsurile obţinute sunt evaluate (notate) în felul următor:

- ***Răspunsul motor (maxim 6)***
  - 6 – execută comenzi verbale
  - 5 – localizează stimulul dureros
  - 4 – retrage membrul prin flexie normală de partea stimulului dureros
  - 3 – răspuns în flexie anormală (rigiditate de decorticare) la stimuli dureroşi
  - 2 – extensie patologică (rigiditate decerebrată) la stimuli dureroşi
  - 1 – nici un răspuns
- ***Răspunsul verbal (maxim 5)***
  - 5 – coerent orientat
  - 4 – confuz
  - 3 – incoerent
  - 2 – sunete disparate
  - 1 – nici un sunet
- ***Răspunsul ocular (maxim 4):***

- 4 – deschide ochii spontan
- 3 – deschide ochii la stimuli verbali
- 2 – deschide ochii la stimuli dureroşi
- 1 – nu deschide ochii

Scara nu are un fundament fiziopatologic ci doar o stricteţe şi simplitate a evaluării care îi conferă un criteriu de obiectivitate făcând posibilă încadrarea pacientului într-un grad relativ exact de gravitate indiferent de locul şi persoana care l-a evaluat. În acest fel studiile multicentrice, raportarea la distantă a stării unor pacienţi aflaţi în condiţii de izolare, compararea între rezultatele diverselor echipe, urmărirea evoluţiei se face cu uşurinţă pe baza unui limbaj comun exact. În fond există dificultăţi ale acestei scări legate de pacienţii afazici, tetraplegici, cu ptoza palpebrală etc.

Răspunsul motor în flexie patologică este dirijat de centrii subcorticali (rigiditate decorticată) şi constituie un pattern motor ancestral, reflex, tradus clinic printr-o reacţie stereotipă de flexie a membrului superior şi extensie a membrului inferior. Acest răspuns se notează cu 3. Răspunsul patologic în extensie este sub controlul unor centrii din trunchiul cerebral inferior (rigiditate decerebrată). Patternul motor al acestor centri constă intr-o extensie cu pronaţie a membrului superior cu extensia membrului inferior. Acest răspuns se notează cu 2.

Vorbirea confuză se notează cu 4. În vorbirea incoerentă (se notează cu 3) pacientul poate articula cuvinte dar acestea nu se articulează intr-o propoziţie. Răspunsul verbal al pacientului se notează cu 2 când acesta scoate sunete dar sunete nu se articulează în cuvinte.

Etiopatogenie
Diagnostic diferenţial

Scoaterea din funcţie a sistemului reticulat activator ascendent al trunchiului cerebral se poate datora unei game foarte variate de factori generali, cerebrali sau locali. Abolirea stării de conştienţă ca manifestare tranzitorie de scurtă durată nu se desemnează cu termenul de comă: criză epileptică generalizată, lipotimia, sincopa, ictusul cu revenire rapidă. Dintre factorii generali care pot induce starea de comă amintim: prăbuşirea tensiunii arteriale (lipotimie, colaps, şoc), hipoxia cerebrală (coma hipoxică), hipercarbia, uremia (coma uremică), hipoglicemia (coma hipoglicemică), produşi toxici endogeni (coma diabetică cetoacidozică), intoxicaţii (coma toxică) etc. Practic orice stare finală datorată insuficienţei unui anumit sistem sau organ se însoţeşte de o perioadă comatoasă mai lungă sau mai scurtă. Cauzele intracraniene care pot determina suferinţa secundară a sistemului reticulat de trunchi cerebral cu apariţia comei sunt reprezentate în principal de hipertensiunea intracraniană în stadiul avansat (angajări cerebrale cu compresiunea trunchiului cerebral, hipoperfuzie la nivelul trunchiului cerebral), meningoencefalite, crize comiţiale (coma postcritică sau coma intercritică în starea de rău epileptic), accidente vasculare cerebrale (ictusul constituie instalarea bruscă a unei pierderi de conştienţă cu o durată mai lungă sau mai scurtă, reversibilă sau ireversibilă, însoţită de instalarea unui deficit neurologic). Factorii locali ai comei (suferinţa directă a sistemului reticulat) sunt mai rar incriminaţi (de exemplu tumori de trunchi cerebral, accidente vasculare de trunchi cerebral).

Starea de comă trebuie diferenţiată atât de alterările stării de conştienţă (somnolenţă, stupoare, torpoare), cât şi de stimularea conştientă sau inconştientă (“coma isterică”).

Deoarece există termeni precişi pentru stările grave cu pierdere a conştienţei facem următoarele precizări:

- Moartea creierului: este o stare în care nu se obţine nici un fel de reactivitate cerebrală (clinică sau electrică). În funcţie de legislaţie pacientul se declară decedat după repetarea EEG-lui la un anumit interval de timp de la primul traseu izoelectric.
- Moartea clinică: pacientul cu stop cardiorespirator dar la care măsurile de resuscitare şi protezare cardiorespiratorie au şansa să asigure din nou oxigenarea unui creier presupus a fi încă nealterat ireversibil. Uneori resuscitarea este încununată de succes în funcţie de patologie şi de durata perioadei de ischemie cerebrală.
- Coma: abolirea stării de conştienţă, a reacţiilor de trezire şi de orientare însoţită, de obicei, de tulburări vegetative, perturbări ale automatismelor şi ale reflexelor în domeniul nervilor cranieni. Revenirea din comă, atunci când se produce poate fi urmată de vindecare sau de sechele. Revenirea se poate face printr-o etapă de stare vegetativă tranzitorie, dar în unele cazuri starea vegetativă postcomatoasă se poate permanentiza ca sechelă.
- Starea vegetativă: pacientul îşi recapătă reacţia de trezire, uneori chiar o reacţie de orientare, îşi recapătă reflexele vegetative, automatismele primare, şi reflexele din teritoriul nervilor cranieni. În ciuda acestei ameliorări neurologice şi a reactivităţii vegetative starea de conştienţă rămâne abolită. Pacientul poate rămâne timp îndelungat în starea vegetativă permanentă, cu o alimentaţie şi o îngrijire adecvată, (până la limita supravieţuirii biologice, dacă nu apar complicaţii). Starea vegetativă înveterată nu reprezintă un stadiu de tranziţie către o ameliorare suplimentară, ci o stare definitivă, sechelară. În limita cunoştinţelor şi posibilităţilor terapeutice actuale, revenirea dintr-o stare vegetativă îndelungată (persistentă) rămâne o afirmaţie speculativă.

Probleme de diagnostic şi tratament
Monitorizarea şi menţinerea funcţiilor vitale şi a constantelor biologice

Tratamentul stării comatoase implică două categorii de factori:

1. *înlăturarea factorului etiologic*
2. *menţinerea funcţiilor vitale* până când reacţia naturală de apărare a organismului faţă de factorul etiologic şi consecinţele acestuia poate induce fenomenele de apărare şi restituţie.

În prima categorie de factori (procese expansive intracraniene, edem cerebral, coma toxică etc.) tratamentul este specific (ablaţia procesului expansiv intracranian, terapia antiedematoasă cerebrală, înlăturarea toxicului şi administrarea antidotului dacă există).

În cea de-a doua categorie de factori se găsesc măsurile de terapie intensivă de menţinere a funcţiilor vitale, a constantelor biochimice şi funcţionale ale organismului la parametrii normali până când se instituie măsurile terapeutice etiologice sau până când se declanşează reacţia naturală de apărare (producerea de anticorpi în infecţii, vindecarea contuziilor cerebrale, a accidentelor ischemice etc.). Revenirea din starea de comă se poate face lent, progresiv până la restabilirea stării normale de conştienţă, sau revenirea poate fi parţială (stări vegetative, deficite neuropsihice). Revenirea din starea de comă nu este o regulă în condiţiile actualelor posibilităţi terapeutice, multe stări comatoase continuă să se agraveze pînă la decesul pacientului.

TRAUMATISMELE CRANIO-CEREBRALE

Termenul de traumatism cranio-cerebral atrage atenţia asupra importanţei primordiale a suferinţei creierului în orice traumatism care a afectat cutia craniană.

Suferinţa creierului poate fi uşoară: ***comoţia cerebrală*** – simpla alterare funcţională tranzitorie şi rapid remisivă la nivelul sistemului reticulat, tradusă clinic printr-o scurtă pierdere de conştientă. La revenire pacientul nu are acuze subiective sau deficite neurologice şi investigaţiile paraclinice sunt normale. Alteori suferinţa cerebrală are substrat lezional: hematoamele intracraniene posttraumatice, contuzia cerebrală, dilacerarea cerebrală, leziunea axonală difuză, suferinţa cerebrală secundară, infecţiile meningo-cerebrale posttraumatice.

Etiopatogenie
Clasificare

Cauzele cele mai frecvente ale traumatismului cranio-cerebral sunt reprezentate de accidente rutiere, agresiuni, căderi, loviri cu obiecte contondente, accidente de muncă, de joacă sau sportive.

In plăgile craniocerebrale agentul vulnerant determină fracturarea osului şi lezarea creierului (dilacerarea cerebrală) direct sau prin eschile osoase penetrante. Totuşi acest mecanism fiziopatologic este cel mai rar incriminat în leziunile cerebrale traumatice imediate. Alte 3 mecanisme sunt cel mai frecvent incriminate în leziunile cerebrale traumatice primare: 1.forţele de întindere şi forfecare între straturile de ţesut cerebral (leziunea axonală difuză), 2.contralovitura (contuzia su dilacerarea cerebrală de partea opusă impactului mecanic traumatic), 3.leziunea directă subiacentă impactului dar fără fractură cu înfundare sau penetraţie a agentului vulnerant (contuzie sau dilacerare cerebrală directă prin transmiterea vibraţiilor cutiei craniene de la locul impactului).

Pentru a inţelege aceste mecanisme ale leziunilor primare indirecte (cele mai frecvente de altfel) facem următoarele precizări. Creierul pluteşte în cutia craniană în lichidul cefalorahidian care îl înconjoară. Conexiunile creierului cu restul organismului se limitează la continuitatea trunchi cerebral-măduva spinării, pătrunderea arterelor în creier după un traiect prin spaţiul subarahnoidian unde sunt scăldate în LCR, nervii cranieni care de asemenea realizează punţi nervoase ce traversează spaţiul subarahnoidian între intrarea sau ieşirea din creier şi intrarea sau ieşirea în orificiile de la baza craniului. Trabeculele arahnoidiene microscopice între piamater şi arahnoida propriu-zisă nu constituie un element real de fixare a creierului faţă de complexul cranio-dural de înveliş. Venele cerebrale mai mari sau mai mici părăsesc suprafaţa corticală îndreptându-se preponderent spre sinusul sagital superior după un traiect la nivelul compartimentului lichidian. Înglobat în această ***pernă hidraulică***, creierul are puţine elemente de ancorare, astfel încât imprimarea unei acceleraţii sau deceleraţii bruşte asupra cutiei craniene determină apariţia de mişcări inerţiale şi forţe de forfecare între craniu şi creier pe de o parte şi între diversele straturi cerebrale pe de altă parte. În acest fel mecanismul traumatismului poate fi ***direct*** (efecte la locul de contact şi subiacent acestuia) şi ***indirect*** (***contralovitura*** produsă datorită impactului creierului pe proeminenţele osoase şi durale din interiorul cutiei craniene în timpul mişcărilor inerţiale de sens opus conţinut-conţinător, afectarea structurilor cerebrale, în special axonale, în timpul mişcărilor de ***forfecare*** dintre straturile cerebrale superficiale şi profunde şi în timpul mişcărilor de ***elongare***).

Numeroase clasificări au fost propuse pentru traumatismele cranio-cerebrale: deschise–închise, directe-indirecte etc. Clasificarea cea mai larg răspândită: traumatism cranio-cerebral minim, minor, moderat, mediu, grav, sever ţine cont de scara Glasgow.

O altă scară de evaluare a traumatismelor cranio-cerebrale (***scara Marshal***) face clasificarea în funcţie de imaginea computertomografică. Pentru leziunile difuze această scală are patru grade:

GRADUL	ASPECTUL CT
1	Fără leziuni intracraniene decelabile CT
2	Cisterne prezente, deplasare de linie mediană 0-5 mm şi/sau leziuni hiperdense sau de densitate mixtă mai mici de 25 cm^3
3	Cisterne comprimate sau absente cu deplasarea axului median mai mică de 5 mm fără leziuni hiperdense sau de densitate mixtă mai mari de 25 cm^3
4	Deplasarea axului median peste 5 mm fără leziuni hiperdense sau de densitate mixtă mai mari de 25 cm^3

Aceste clasificări indică şi importanţa majoră, în actualul stadiu de dezvoltare a neurotraumatologiei, a evaluării computertomografice şi a evaluării stării de conştienţă.

Tipurile de leziuni în cadrul traumatismelor craniocerebrale

Contuzia cerebrală.

Transmiterea şocului mecanic asupra creierului fie la nivelul impactului (contuzie directă), fie pe proeminenţele osoase sau pe septurile durale endocraniene (contuzie prin contralovitură) determină leziunea contuzivă cu declanşarea unei reacţii neuroinflamtorii edematogene (contuzie edematogenă) sau, în alte cazuri şi cu extravazare sanguină extravasculară difuză în focarul contuziv (contuzie hemoragică). Leziunile pot fi mai mult sau mai puţin extinse (locale, lobare, emisferice, unice sau multiple). Aceste leziuni evoluează de obicei spontan remisiv sau se pot agrava prin extinderea leziunii cerebrale secundare în focarul contuziv şi în zonele adiacente în principal datorită reacţiei neuroinflamatorii a ţesutului cerebral. Cazurile grave au o evoluţie fatală în 60% din cazuri în ciuda măsurilor moderne de terapie intensivă şi monitorizare în neurotraumatologie. Vindecarea se poate face cu restituţio ad integrum sau cu sechele (hemipareze, afazii, deficit neuropsihic etc.). O altă complicaţie posibilă o constituie epilepsia posttraumatică. Tratamentul vizează în primul rând menţinerea funcţiilor vitale şi a celorlalţi parametri funcţionali şi biochimici în limite normale, evitarea leziunii cerebrale secundare, a complicaţiilor.

Dilacerarea cerebrală.

O leziune mai gravă, în care continuitatea corticală este întreruptă, adesea însoţită de rupturi vasculare şi detritus cerebral necrotic în centrul focarului lezional, o constituie dilacerarea cerebrală. Leziunea se poate complica cu hematom subdural sau intracerebral în patul dilacerării, care impune evacuarea neurochirurgicală. Rareori leziunea impune evacuarea doar pentru efectul edematogen

perilezional care îi conferă proprietăţile fiziopatologice ale unui proces expansiv intracranian. Dacă nu apar complicaţii evoluţia spontană spre cicatrizare poate fi lipsită de consecinţe clinice sau poate fi urmată de sechele ori epilepsie posttraumatică.

Leziunea axonală difuză *(diffuse axonal injury).*

Constă în lezarea axonilor lungi (fibre piramidale, fibre comisurale etc.) prin elongare sau forfecare în cursul deplasărilor inerţiale ale creierului în interiorul cutiei craniene sau a alunecării inerţiale cu viteze diferite a straturilor cerebrale externe şi interne(forfecare).

Leziunea poate fi lipsită de corespondent imagistic, poate fi însoţită de hemoragii la nivelul tracturilor amintite şi în vecinătatea acestora sau poate fi asociată cu contuzii şi dilacerări. Din punct de vedere clinic starea de comă este întotdeauna prezentă prin lezarea fibrelor reticulate asociate căilor axonale lungi. Secţiunea axonală completă este ireversibilă şi de aceea vindecarea, când aceasta are loc, este însoţită adesea de sechele.

Hematoamele intracraniene posttraumatice.

În afară de leziuni ale parenchimului cerebral propriu-zis, traumatismul poate determina şi lezarea vaselor de sânge intracraniene cu ruptură, hemoragie şi constituirea hematoamelor intracraniene posttraumatice. Aceste hematoame vor determina un nou tip de suferinţă cerebrală prin efect de masă şi hipertensiune intracraniană.

În funcţie de localizare aceste hematoame pot fi extradurale, subdurale şi intracerebrale. Sursa sângerării pentru hematoamele extradurale este reprezentată de ruptura arterei meningee medii subiacentă unei fracturi, ruptura unui sinus venos dural, focarul de fractură. Pentru hematoamele subdurale sursa sângerării o constituie de obicei un focar de dilacerare cerebrală sau ruptura venelor emisare corticodurale. Pentru hematoamele intracerebrale sângerarea provine din ruptura vasculară la nivelul dilacerării cerebrale sau prin confluarea ori resângerarea unor zone de contuzie hemoragică. În funcţie de evoluţie pot fi acute (primele 48 de ore de la traumatism), subacute (intervalul ziua 3-a – ziua 21 de la traumatism) sau cronice (peste 21 de zile de la traumatism). Simptomatologia asociază de obicei un sindrom neurologic focal (hemipareză) cu alterarea stării de conştientă până la coma de diverse grade. Sindromul de angajare este un semn de gravitate majoră. Evoluţii atipice sunt frecvente şi ridică numeroase dificultăţii diagnostice în afara investigaţiei computertomografice.

Când hematoamele au efect de masă (majoritatea cazurilor) sunt leziuni cu pericol vital major şi iminent, motiv pentru care necesită intervenţie neurochirurgicală de urgenţă (evacuarea şi hemostaza). Şansa recuperării după evacuarea unui astfel de hematom depinde de coexistenţa şi gravitatea leziunilor cerebrale asociate (contuzii, dilacerări, leziuni axonale difuze) cât şi de durata între agravarea clinică şi momentul intervenţiei (constituirea leziunii cerebrale secundare).

Traumatismele cranio-cerebrale deschise.

După straturile anatomice distruse de agentul vulnerant traumatismul cranio-cerebral care comunică cu exteriorul (traumatism deschis) poate fi reprezentat de:

- escoriaţie
- plagă a scalpului
- fractură craniană deschisă
- plagă cranio-durală
- plagă cranio-cerebrală

O formă particulară a traumatismului cranio-cerebral deschis o constituie fistulele lichidiene de la baza craniului: rinolicvoree (scurgerea de LCR la nivelul foselor nazale), otolicvoree (scurgerea de LCR la nivelul conductului auditiv extern). Leziunea cuprinde dilacerarea mucoasei cavităţii aerice (sinus, mastoidă), fractura bazei craniului, breşa durei mater.

Aceste traumatisme pun problema riscului infecţios. Infecţiile posttraumatice grave (meningoencefalita, abces cerebral) se tratează energic antibioterapic şi la nevoie prin evacuarea colecţiei purulente.

Fracturile craniene.

Se disting fracturi fără deplasare şi fracturi cu înfundare.

Fracturile fără deplasare prin ele însele nu pun probleme deosebite, craniul având doar rol protector şi nu rol în mişcare, ca oasele scheletului membrelor sau coloanei vertebrale. Aceste fracturi sunt mărturia unei anumite violenţe a impactului şi atrag atenţia la o evaluare şi urmărire mai atentă a cazului chiar în lipsa altor fenomene asociate.

Fracturile cu deplasare, prin compresiunea prelungită a cortexului subiacent pot determina focare epileptogene, motiv pentru care se operează (redresare sau eschilectomie urmată de cranioplastie). Rareori, înfundări masive micşorează volumul cutiei craniene ca mecanism particular al hipertensiunii intracraniene. Uneori aparenţa unei fracturi cu înfundare simple ascunde o dilacerare durală sau corticodurală subiacentă. Tratamentul fracturilor cu înfundare mai ales la nivel fronto-orbitar trebuie să respecte criterii estetice. Leziunile asociate: fractură deschisă, leziuni endocraniene, necesită tratament adecvat.

Suferinţa cerebrală secundară.

Într-un traumatism cranio-cerebral leziunea constituită în momentul impactului nu reprezintă momentul de maximă gravitate lezională şi simptomatologică. Faţă de leziunea primară pot apare leziuni secundare fie în completarea focarului lezional primar (edem, hemoragii, ischemie perilezională), fie intracranian difuz sau la distanţă de focarul lezional primar (hipertensiunea intracraniană, angajări cerebrale), fie prin suferinţa sistemică generală (perturbări respiratorii, circulatorii) cu consecinţe secundare cerebrale (hipoxie, anoxie, hipoperfuzie).

Pentru prevenirea leziunii cerebrale secundare trebuie combătuţi toţi aceşti factori (locali, intracranieni, sistemici). Posibilităţile actuale de prevenire a leziunii cerebrale secundare sunt relativ limitate, totuşi o serie de măsuri au determinat scăderea mortalităţii în traumatismele craniocerebrale grave cu circa 20%. Aceste măsuri constau în:

- Scurtarea vidului terapeutic (transport medicalizat urgent: elicopter sau autosanitare dotate pentru asistare ventilatorie şi susţinerea presiunii arteriale)
- Monitorizarea parametrilor fiziologici principali: tensiunea arterială, oxigenarea sângelui arterial, presiunea intracraniană, eventual bioxidul de carbon, oxigenul venos jugular, Dopplerul transcranian, microdializa tisulară cerebrală pentru lactat, piruvat, histamina etc.
- Normalizarea parametrilor găsiţi modificaţi în timpul monitorizării prin diverse masuri terapeutice: intubaţie traheală şi ventilaţie asistată, perfuzie adaptată euvolemiei, medicaţie de menţinere a tensiunii arteriale, combaterea edemului cerebral (hiperventilaţie, perfuzie cu manitol, furosemid, poziţionare a corpului cu capul la 30 de grade deasupra nivelului patului, evacuare de LCR prin puncţie ventriculară, craniectomie decompresivă).
- Nursing adecvat pentru prevenirea complicaţiilor: infecţii bronhopulmonare şi urinare, escare, tromboflebite.
- Alimentaţie şi hidratare corespunzătoare

Protocoale de îngrijire a traumatismului craniocerebral

Atitudinea faţă de pacientul cu traumatism craniocerebral diferă în funcţie de gravitatea traumatismului, factorii de risc individuali, posibilităţile de explorare şi terapie ale secţiei neurochirurgicale şi ale secţiei de neuroterapie intensivă.

Traumatismele minore necesită sau nu spitalizare în funcţie de:

- posibilitatea explorării imagistice
- accesibilitatea pacientului la revenirea în serviciu în caz de agravare
- posibilitatea de supraveghere în familie
- factori de risc: vârste extreme, tare organice, tulburări ale hemostazei, alcoolism.
- durata pierderii de conştienţă
- severitatea simptoamelor subiective
- gravitatea accidentului
- gravitatea leziunilor craniene
- evoluţia clinică în intervalul dintre traumatism şi prezentarea la spital (durată, evoluţie remisivă, evoluţie progresivă, interval liber cu agravare secundară)

Pentru traumatismele medii şi grave problema diagnosticului diferenţial între o agravare prin apariţia unui hematom intracranian sau prin leziunea cerebrală secundară a constituit mult timp o problemă dificilă de diagnostic. Evaluarea stării de comă, a deficitului neurologic, a agravării secundare au constituit criterii diagnostice principale. În prezent computertomografia rezolvă rapid această problemă.

Deşi transportul de urgenţă medicalizat, investigarea imagistică modernă, monitorizarea şi terapia intensivă neurochirurgicală au ameliorat prognosticul traumatismelor craniocerebrale, această patologie rămâne încă sub semnul unei importante rate de sechelaritate şi mortalitate. Elucidarea substanţelor bioactive implicate în reacţia neuroinflamatorie, regularizarea microcirculaţiei cerebrale, descoperirea de noi principii farmacoterapeutice, terapia moleculară şi genetică, perspectiva transplanturilor celulare în creşterea şi reorganizarea neuronală sunt câteva direcţii ale progresului în neurotraumatologie.

Protocoale medicale în traumatismele cranio-cerebrale grave.

Circuitul pacientului implică:

- reperarea accidentului şi decarcerarea cât mai rapidă
- transportul de urgenţă medicalizat (posibilitatea instituirii măsurilor de resuscitare şi terapie intensivă din momentul decarcerării şi pe tot parcursul transportului): monitorizarea funcţiilor vitale, hemostaza, eliberarea căilor aeriene, ventilaţia asistată, amplasarea linilor de perfuzie şi menţinerea presiunii arteriale.
- Diagnostic imagistic imediat la sosirea în spital
- Evacuare urgentă a hematoamelor intracraniene cu efect de masă
- Neuroterapie intensivă (cu monitorizarea oxigenului arterial, a presiunii arteriale, presiunii intracraniene şi măsuri adecvate la nevoie: ventilaţie asistată, oxigenoterapie, diuretice tip Manitol, Furosemid, nursing adecvat, evacuarea de LCR ventricular, craniectomii decompresive). La pacientul necurarizat şi nesedat monitorizarea neurologică este de asemeni importantă. Repetarea CT se face ori de câte ori este nevoie (creşteri ale presiunii intracraniene, deteriorarea neurologică).

În plus unele servicii deţin mijloace suplimentare de monitorizare: bioxidul de carbon jugular, oxigenul tisular, perfuzia cerebrală, debitul sanguin cerebral, temperatura centrală tisulară, pH, oxigen, glucoză, glutamat, piruvat, histamină tisulară, cât şi metode terapeutice noi, în curs de evaluare.

Respectarea acestui ghid terapeutic şi a standardelor adiacente (menţinerea tensiunii arteriale medii peste 70 mmHg, a O^2 arterial la 100%, a presiunii intracraniene sub 20 mmHg) se face prin măsuri terapeutice specifice, aplicate într-o anumită succesiune. În condiţii suboptimale sau în cazul lipsei de experienţă a echipei aceste măsuri fie că nu se pot aplica, fie pot avea un potenţial iatrogen crescut.

Pentru ca un astfel de circuit să funcţioneze este necesară următoarea dotare:

- Sistem ambulanţier medicalizat dotat adecvat
- Acces permanent la investigaţie CT
- Acces permanent la monitorizare: pulsoximetrie, presiune arterială, presiune intracraniană pentru un număr suficient de pacienţi simultan.
- Acces permanent la sursa de oxigen, un număr suficient de ventilatoare pulmonare
- Disponibilitatea în orice moment a sălii de operaţie şi a echipei neurochirurgicale
- Manitol, Furosemid, soluţii perfuzabile disponibile
- Echipe antrenate pentru decarcerarea, resuscitarea, transportul, investigarea, operaţia, neuroterapia intensivă, nursingul şi recuperarea acestei categorii de pacienţi.

IV. PATOLOGIA VERTEBROMEDULARĂ NEUROCHIRURGICALĂ

Sindromul de compresiune radiculomedulară. Sindromul de coadă de cal.

Măduva spinării şi coada de cal, învelite în teaca durală, sunt adăpostite de canalul vertebral. Numeroşi factori (tumori, alunecări sau dislocări osoase traumatice, hernii ale materialului discal, formarea de osteofite, hematoame şi unele infecţii determină compresiuni asupra rădăcinilor nervoase, măduvei spinării, cozii de cal, în interiorul acestui canal îngust şi rigid. În mod clasic se descriu următoarele faze ale unei compresiuni radiculomedulare:

- ***Faza de compresiune radiculară***
  - faza iritativă – se manifestă clinic prin durere de tip nevralgic, care ia numele nivelului: cervicobrahialgie, nevralgie intercostală, lombocruralgie, lombosciatică,
  - faza de compresiune propriu-zisă (faza deficitului parţial) se traduce clinic prin hipoestezie, pareză şi hiporeflexie în teritoriul radicular respectiv,
  - faza de întrerupere (a deficitului total, deşi teoretic se prezintă sub formă de paralizie radiculară, anestezie şi areflexie în teritoriul respectiv, în mod practic întrepătrunderile teritoriilor radiculare determină o simptomatologie care rămâne adesea parţială).

Recuperarea după ablaţia compresiunii în faza deficitului total este posibilă cu atât mai mult cu cât intervenţia a fost mai precoce. În general, deficitele totale mai vechi de trei săptămâni recuperează puţin sau deloc.

- ***Faza de compresiune medulară*** cuprinde următoarele etape:
  - *compresiunea medulară parţială* se manifestă prin sindroame clinice corespunzătoare sediului compresiunii: compresiunea laterală (sindromul Brown-Sequard), compresiunea centromedulară (sindromul siringomielic cu disociaţie senzitivă termoalgică), sindromul de compresiune anterioară, sindromul de compresiune posterioară
  - *compresiunea medulară totală* se caracterizează prin para/tetraplegie senzitivă şi motorie sub nivelul leziunii, tulburări sfincteriene, iniţial retenţie apoi incontinenţă. Paralizia este spastică cu hipertonie în "lamă de briceag" şi reflexe osteotendinoase vii, semnul Babinski şi automatisme spinale prezente atunci când compresiunea s-a instalat lent progresiv. Compresiunile acute determină iniţial o fază de tetra/paraplegie flască (fază de şoc medular în care dezaferentarea bruscă a neuronilor medulari face ca aceştia să-şi piardă temporar funcţiile proprii de emitere a unor impulsuri nervoase) urmată de tetra/paraplegie spastică. Intre cele două etape, flască şi spastică, se interpune un stadiu intermediar flasco-spasmodic.

Compresiunea de coadă de cal se manifestă printr-un sindrom de neuron motor periferic (parapareză flască, deficit senzitiv şi tulburări sfincteriene în teritoriile radiculare de sub nivelul L2. Sindromul poate fi complet sau incomplet, total sau parţial (sindrom de coadă de cal superior, mijlociu, inferior – numai cu tulburări sfincteriene şi anestezie perineală).

Stabilirea nivelului compresiunii este un criteriu clinic esenţial în vederea centrării explorării neuro-radiologice şi imagistice. Stabilirea nivelului se face pe baza găsirii dermatomului cel mai înalt cu sensibilitatea alterată, a nivelului motor, ambele corelate la topografia radiculo-vertebrală. Datorită creşterii mai accentuate a scheletului faţă de sistemul nervos care se maturizează mai repede din punct de vedere histologic, măduva spinării nu are o creştere la fel de accentuată ca şi coloana vertebrală. Astfel măduva spinării (mielotoamele coxale) se termină în dreptul vertebrei L2. Decalajul între nivelul medular şi cel vertebral este de o vertebră la nivel cervical, două vertebre la nivel dorsal superior, trei

vertebre la nivel dorsal inferior. Efectuarea secţiunilor tomografice în dreptul vertebrei D12 în cazul unui sindrom de compresiune cu nivel D12 este sortită eşecului diagnostic căci mielomerul D12 se află în dreptul vertebrei D9, unde trebuie căutată compresiunea.

Sindromul vertebral

Numeroase compresiuni radiculomedulare sunt de cauză osteodiscală (vertebrală).pacientul acuză dureri (rahialgii) cu localizare în general corespuzătoare nivelului leziunii: cervicalgie, dorsalgie sau lombalgie (lumbago). Durerea poate fi exacerbată de mişcări, anumite posturi, trepidaţii, expunere la frig etc. şi poate fi însoţită de contracură cu limitarea mişcărilor coloanei (blocaj vertebral), posturi anormale sau modificări de curbură antalgice: torticolis, scolioză etc.

Examenul clinic al coloanei vertebrale poate decela diverse modificări:

- durere locală la palpare
- contractură musculară paravertebrală (blocaj) cu limitarea mişcărilor
- deformări vertebrale: scolioză, cifoză, lordoză, gibozitate

Explorarea paraclinică vertebro-medulara

Următoarele metode paraclinice sunt folosite:

- radiografiile vertebrale în diverse incidenţe (faţă, profil etc.) în poziţie de repaus sau în flexie, extensie, înclinare laterală,
- mielografia,
- computertomografie vertebromedulară a nivelului suspicionat, simplă sau cu substanţă de contrast introdusă subarahnoidian – mieloCT,
- rezonanţă magnetică nucleară vertebromedulară a nivelului suspicionat sau mieloRMN,
- scintigrafia vertebrală – mai puţin folosită astăzi,
- explorarea LCR-lui (hiperalbuminorahie sub nivelul compresiunii),
- examenul electric şi electromiografia (evaluarea nivelului şi gradului compresiunii radiculare)

Traumatismele vertebromedulare

Traumatismele vertebromedulare se clasifică în:

- traumatisme vertebromedulare amielice – lipsite de deficit neurologic posttraumatic
- traumatisme vertebromedulare mielice
  - incomplete
  - complete: deficit neurologic complet sub nivelul fracturii

Criteriul deficitului neurologic este criteriul principal în evaluarea acestor pacienţi. Cu toate acestea şi alte criterii sunt importante astfel încât traumatismele vertebromedulare mai sunt împărţite în: TVM deschise/închise (după existenţa plăgii vertebrale), sau după tipul de leziune vertebrală osteoligamentară:

- contuzie, entorsă vertebrală,
- luxaţie vertebrală,
- fractura-tasare a corpului vertebral,
- fractura liniară a corpului vertebral,
- fractura cominutivă a corpului vertebral,
- fractura de arc posterior (pediculară, articulară, a lamei, a spinoasei),

- fractura cu deplasare (dislocare).

Un alt criteriu de clasificare a traumatismelor vertebromedulare îl constituie mecanismul de producere al fracturii. Desi adesea mecanismul este combinat, vectorul de forţă final principal ne poate sugera mecanismul prin care structurile vertebrale osteoligamentare au fost supuse suprasolicitării biomecanice care a determinat fractura sau ruptura discoligamentară şi eventualele deplasări/disclocaţii. Aceste mecanisme sunt: compresiunea axială, hiperflexia (adesea compresiune-flexie), hiperextensia, translaţia.

Aceste posibilităţi fracturare se combină în diverse moduri, şi pentru un anumit segment al coloanei vertebrale există forme specifice de fractură determinând clasificări diferite pentru diverse nivele vertebrale:

- fracturi cervicale înalte (d.ex.. fractura de odontoidă),
- fracturi cervicale medii şi inferioare (d.ex. fractura luxaţie cervicală),
- fracturi dorsale,
- fracturi dorso-lombare (d.ex. fractura tasare, fractura cominutivă, fractura dislocaţie),
- fracturi lombare,
- fracturi sacrate şi coccigiene.

Cauzele cele mai frecvente ale traumatismelor vertebromedulare sunt: accidentul rutier, căderile de la înălţime, acccidentele de joacă sau sportive, plonjonul în apă mică, agresiunile

Evaluarea şi tratamentul traumatizatului vertebromedular începe din momentul primului ajutor şi este sub semnul evitării agravării neurologice prin deplasări vertebrale secundare. Numeroase criterii au fost enunţate în literatură pentru a stabili instabilitatea posttraumatică (riscul deplasării în focarul de fractură, cu consecinţa sa majoră – leziunea medulară). Aceste criterii fiind radiologice, orice traumatism vertebromedular trebuie considerat instabil şi imobilizat provizoriu (guler cervical, decubit dorsal strict, sau menţinerea poziţiei în care victima a fost găsită) până la explorarea radiologică. După modelul celor trei coloane al lui Denis (1983) traumatismul este instabil când două coloane din trei sunt lezate: cele trei coloane din acest model sunt reprezentate de:

1. Toate elementele osteodiscoligamentare anterioare nucleului pulpos (jumătatea anterioară a discului şi a corpilor vertebrali, ligamentul vertebral comun anterior),
2. Porţiunea de disc şi corpuri vertebrale dindărătul nucleului şi până la ligamentul vertebral posterior inclusiv,
3. Elementele dindărătul ligamentului posterior: articulaţiile interapofizare dreaptă şi stângă, ligamentele galbene, ligamentele interspinos, supraspinos şi intertransvers).

Modele şi tehnici mai noi cum ar fi imagistica dinamică a coloanei, interpretarea biomecanică a imagisticii încearcă, în lumina metodelor de investigaţie actuale să stabilească mai exact dacă o coloană vertebrală este instabilă şi care este gradul de instabilitate. în unele cazuri acest diagnostic este dificil şi aparţine examenului de specialitate. în cazurile clare, acolo unde ruptura coloanelor lui Denis este clar vizibilă diagnosticul aparţine oricărui medic şi este deosebit de important căci pacientul fără deficit neurologic posttraumatic dar cu coloana instabilă poate rapid deveni tetra sau paraplegic dacă nu se iau imediat măsurile de punere în repaus, imobilizare provizorie cu orteză şi evaluare suplimentară pentru imobilizare internă cu intrumentaţie spinală sau imobilizare externă de durată pentru cosolidare prin cicatrizare şi osificare în focarul lezional.

Cu alte cuvinte, după confirmarea imagistică a instabilităţii, pacientul fie va fi supus unei intervenţii chirurgicale de stabilizare fie stabilizarea se va obţine prin imobilizare externă adecvată (Minerva, guler cervical, corset etc.) În cazul existenţei unei dislocaţii înainte de practicarea stabilizării se efectuează reducerea (externă sau operatorie).

În evaluarea clinică o atenţie deosebită se acordă nivelului de sensibilitate şi gradului deficitului motor sub nivelul leziunii, ceea ce permite încadrarea pacientului în conformitate cu scara Frankel, în unul din cele 5 grade:

SCORUL	Starea clinică
A	Pierdere completă a funcţiilor motorii şi senzitive
B	Este păstrată numai sensibilitatea
C	Este prezentă motilitatea voluntară dar nefuncţională
D	Motilitatea voluntară diminuată dar funcţională
E	Revenire completă motorie şi senzitivă, pot fi prezente reflexe anormale

Investigaţia radiologică simplă trebuie efectuată în urgenţă pentru a încadra pacientul într-una din grupele de traumatism stabil sau instabil biomecanic. De multe ori, pentru un diagnostic exact, aceasta investigatie trebuie să fie urmată de examenul CT sau/şi RMN.

Tratamentul deficitului neurologic este o problemă mai puţin bine rezolvată ca cea a instabilităţii. Menţinerea parametrilor fiziologici ai functiilor sistemice, administrarea corticoterapiei în doza mare în primele 8 ore posttraumatic, manitolul, furosemidul ar avea un rol în prevenirea leziunii medulare secundare prin edem, în ameliorarea prognosticului funcţional la pacienţii cu deficite neurologice. Decompresiunea neurochirurgicală de urgenţă este obligatorie în cazurile cu tendinţă la agravare. Deficitele totale sunt de obicei ireversibile creând o patologie aparte (pacientul tetraplegic sau paraplegic). În faza acută tratamentul se adresează tulburărilor neurovegetative iniţiale care ameninţă cu apariţia complicaţiilor: tulburări respiratorii, bronhopatie de stază şi de aspiraţie, bronhopneumonie, prăbuşiri tensionale, escare, infecţii urinare, meteorism, tromboflebite.

Nu există o schemă de tratament absolută aplicabilă în toate cazurile, totuşi amintim unele protocoale de management:

1. **Reducere externă imediată – control imagistic al lipsei de compresiune – imobilizare externă**
2. **Intervenţie chirurgicală de urgenţă pentru reducere, decompresiune, stabilizare**

Intre metoda conservatoare (1.) şi metoda operatorie (2) există protocoale intermediare: reducere externă – stabilizare operatorie, intervenţie chirurgicală – imobilizare externă.

Indiferent de protocolul urmat se are în vedere tratamentul intensiv şi recuperator al cazurilor grave şi al deficitelor. De asemeni, gravitatea stării clinice şi neurologice trebuie avută în vedere în decizia de a aplica un protocol mai invaziv sau mai puţin invaziv (tratament conservator, reducere şi imobilizare urmată de stabilizare chirurgicală amânată, tratament chirurgical de urgenţă).

Traumatisul vertebromedular cervical

Vom prezenta aici numai traumatismele coloanei cervicale subaxiale, adică c3-c7, vertbra c1 - atlasul şi vertebra c2 – axisul, prezintă particularităţi anatomice şi biomecanice diferite de restul vertebrelor cervicale. Spaţiul alocat cursului nu ne permite detalierea traumatismelor vertebromedulare înalte.cele mai importante tipuri de traumatism vertebromedular cervical subaxial sunt:

- fracura tasare anterioară este o fracură prin compresie ce afectează numai pilonul anterior şi de obicei se tratează conservator prin imobilizare în orteză cervicală (guler).
- fractura cominutivă de corp vertebral cu afectarea retrozidului este o fractură explozivă de obicei prin flexie-compresie, afectează pilonul anterior şi mijlociu. Este adesea însoţită de deficit

neurologic. În majoritatea cazurilor se practică corpectomie, înlocuirea corpului vertebral cu grefon de creastă iliacă sau casetă metalică şi eventual fixare anterioară cu placuţă metalică.

- fractura luxaţie anterioară :de obicei urmare a unui mecanism de hiperflexie ce determină ruptura structurilor ligamentare poaterioare cu dislocarea faţetelor articulare superioare care din poziţia lor posterioară în articulaţia interapofizară se luxează şi trec anterior faţă de apofizele articulare inferioare. Discul intervertebral de obicei se rupe şi corpul vertebral alunecă anterior faţă de corpul subiacent. Această fractură este deosebit de instablă, adesea asociată cu deficit neurologic. Necesită reducere şi de obicei stabilizare chirurgicală. Din păcate până în prezent nu există tehnici de regenerare medulară. Pacienţii cu transsectiune medulară vor rămâne tetraplegici. Pacienţii fără deficite neurologice sau cei cu deficite parţiale pot avea o evoluţie foarte bună după intervenţie şi eventual recuperare.
- traumatismul prin hiperextensie poate determina o fracură cu angulare a coloanei cervicale cu imagine în gură de peşte între doi corpi vertebrali pe radiografia cervicală de profil. Alteori există doar leziuni ligamentare sau medulare vizibile numai pe imaginile RMN, la un pacient de obicei vârstnic, cu spondiloză cervicală, radiografie normală dar cu deficit neurologic centromedular (tetrapareză predominent la membrele superioare).

Conduita în traumatismele vertebro-medulare cervicale constă în :

- Depistarea, decarcerarea şi evaluarea clinică rapidă cu imobilizarea provizorie adecvată: de obicei guler cervical Philadelphia corect ajustat şi menţinerea aliniamentului axial normal al corpului, mobilizarea cu blandete la orice pacient cu risc de a avea fractură cervicală: pacienţii cu traumatism craniocerebral şi stare de conştienţă alterată sau abolită, pacienţi cu dureri cervicale, deficit neurologic, cervicobrahialgie, mecanism al traumatismului violent şi sugestiv pentru o suprasolicitare mecanică a coloanei cervicale.
- Menţinerea funcţiilor vitale şi instituirea imediată a corticoterapiei la pacienţii cu deficit neurologic ar fi benefică. Se administrează doze mari de cortizon: metilprednisolon 30 mg/kg intravenos în bolus pe o durată de 15 minute, din ora următoare perfuzie continuă cu 5,4 mg metilprednisolon /kg/oră timp de 24 ore dacă terapia a fost instituită în primele 3 ore de la traumatism sau 48 ore dacă terapia a fost instituită după 3 ore de la traumatism dar nu mai mult de 8 ore. Studiile au arătat că dincolo de 8 ore de la traumatism, instituirea corticoterapiei nu mai este indicată (raportul între complicaţiile corticoterapiei şi eventuala ameliorare neurologică arată o evoluţie pe ansamblu mai proastă a pacienţilor la care s-a început administrarea corticoterapiei după 8 ore de la traumatism faţă de cei la care nu s-a administrat corticoterapie.
- Evaluarea clinică şi radiografierea coloanei cervicale în incidenţe standard şi incidenţe suplimentare la nevoie. Investigaţii suplimentare (mielografie, CT, mieloCT, RMN) numai dacă este cazul.
- Reducerea externă a fracturii-luxaţie (halo-vest, halo-ring, potcoave transcraniene) şi menţinerea reducerii prin imobilizare cu sistemul de reducere sau cu orteze tip Minervă, guler cervical după caz.
- Intervenţia chirurgicală imediată pentru pacienţii la care din diverse motive reducerea nu este posibilă sau nu reuşeşte şi care sunt apţi din punct de vedere general şi neurologic pentru o intervenţie de urgenţă.
- Intervenţie chirurgicală imediată la pacienţii cu factori compresivi suplimentari faţă de simpla luxaţie (fragmente ososе, discale, hematoame) în canalul vertebral, la pacientii cu deficit neurologic în agravare.
- Intervenţie chirurgicală amânată la pacienţii cu contraindicaţii pentru intervenţia imediată, pacienţii la care intervenţia are scop de stabilizare şi nu de reducere sau decompresiune (fractura apofizelor articulare).

- Cale de abord de obicei anterioară cu grefon intersomatic şi uneori plăcuţă metalică cu şuruburi pentru pacienţii cu indicaţie chirurgicală. Stabilizarea posterioară este de asemeni o alternativă în funcţie de particularităţile cazului şi experienţa echipei operatorii. în unele cazuri se foloseste în asociere cu stabilizarea anterioară.
- Tratament susţinut pentru pacienţii cu deficit neurologic: echilibrarea tulburărilor vegetative, prevenirea leziunii medulare secundare prin asigurarea presiunii arteriale şi a oxigenării adecvate, corticoterapie, Manitol şi Furosemid în combaterea edemului medular, nursing adecvat pentru prevenirea şi combaterea stazei pulmonare, bronhopneumoniei, escarelor, meteorismului, infecţiei urinare, tromboflebitelor, redorilor musculare şi articulare.
- Recuperare şi reinserţie socială.

Acest protocol nu este rigid. El poate urma un circuit mai complex sau mai scurt în funcţie de particularităţile fiecărui caz.

Tumorile vertebrale şi tumorile medulare

Pentru ***tumorile vertebrale***, termenul de tumoră vertebromedulară folosit uneori, atrage atenţia asupra potenţialului compresiv al tumorii asupra măduvei fie prin extensia tumorii în canalul vertebral (fragment extradural tumoral), fie prin fractura patologică şi dislocare vertebrală.

Tumorile medulare se clasifică în:

- *tumori intramedulare* – ependimom, astrocitom,
- *tumori subdurale extramedulare* – neurinom, meningiom,
- *tumori extradurale,* de obicei extensii ale tumorilor vertebrale – metastaze vertebrale, mielom vertebral, osteosarcom.

Simptomatologia clinică este cea a sindromului de compresiune radiculomedulară cronică la care se adaugă sindromul vertebral în cazul tumorilor vertebrale. Sindromul vertebral poate precede simptomatologia neurologică.

Tratamentul metastazelor vertebrale necompresive este în mare parte radio/chimioterapic, precedat eventual de puncţie-biopsie vertebrală diagnostică. Toate celelalte cazuri necesită tratament chirurgical:

- ablaţie microchirurgicală a tumorilor subdurale extramedulare şi intramedulare, de obicei prin laminectomie, dar şi pe alte căi de abord în funcţie de poziţia tumorii;
- în tumorile vertebrale şi extradurale: decompresiune neurochirurgicală cu rezecţie a tumorii prin diverse căi de abord, reconstrucţia corpului vertebral (de obicei cu ciment acrilic) şi stabilizare

Prognosticul tumorilor benigne este bun cu condiţia operaţiei înainte de instalarea deficitelor ireversibile şi cu condiţia ablaţiei complete cu traumatism operator minim.

Tumorile intramedulare sunt cele mai dificile tehnic de rezecat, mai ales în cazul în care sunt infiltrative.

Tumorile maligne secundare au o evoluţie dependentă de prognosticul bolii de bază, de sensibilitatea la iradiere şi citostatice, de invazia locală care permite sau nu o rezecţie totală la nivelul metastazei vertebrale.

Discopatia vertebrală

Discopatia vertebrală este o afecţiune de cauză predominent degenerativă în care factorul traumatic poate, de asemeni, contribui. Suprasolicitarea discului intervertebral prin microtraumatisme la şoferi,

prin poziţii statice prelungite la funcţionari sau prin eforturi mari la hamali etc. determină frecvenţa mai mare a bolii în aceste categorii profesionale.

Discul intervertebral este format dintr-un nucleu pulpos înconjurat de inelul fibros şi ataşat la corpii vertebrali prin cele două plăci cartilaginoase, superioară şi inferioară.

Degenerarea discului intervertebral prezintă patru stadii cărora le corespunde o stadializare clinică. Discopatia nu trece obligator prin toate aceste stadii, unele pot fi sărite. Din punct de vedere didactic prezentarea acestei stadializări uşurează mult înţelegerea capitolului degenerării discale.

Stadiile anatomoclinice sunt:

1. ***Lombalgia***: durerea lombară are ca substrat anatomopatologic apariţia de fisuri în lamele inelului fibros
2. ***Blocajul lombar***: durerea lombară însoţită de contractură paravertebrală are drept substrat anatomopatologic pătrunderea fragmentelor de nucleu pulpos în fisurile inelului fibros
3. ***Hernia de disc lombară*** constituie ieşirea fragmentelor de nucleu pulpos degenerat împreună cu fragmente de lame fibroase şi uneori fragmente de platou cartilaginos în afară spaţiului intervertebral fie sub formă de protruzie, fie sub formă de sechestru liber sau parţial ataşat care se exteriorizează prin fisura inelului fibros. Exteriorizarea se poate face sub- sau transligamentar în funcţie de perforarea sau nu a ligamentului vertebral comun posterior. Locul de predilecţie al hernierii îl constituie recesul vertebral lateral, locul unde inelul fibros este constituţional mai slab. Majoritatea herniilor sunt deci posterolaterale şi comprimă rădăcina nervoasă din reces. Rădăcinile lombare au traiect oblic astfel încât o hernie în reces a discului subiacent vertebrei L4 va comprima rădăcina nervoasă ce iese prin foramenul subiacent pediculului L5. Foramenul intervertebral este delimitat pe înălţime între doi pediculi vertebrali adiacenţi şi prezintă un compartiment radicular superior şi un compartiment discal inferior. Pentru cazul discului L4 – L5 hernierea discului în reces (eventualitatea cea mai frecventă) va comprima rădăcina L5 în timp ce hernierea în foramen sau în afara acestuia (hernia extrem laterală) vor comprima rădăcina L4. Sechestrul herniar (format din tesut cartilaginos degenrat în care nu se mai poate face distincţia între porţiunile provenite din nucleul pulpos şi cele provenite din inelul fibros) poate migra îndărătul corpilor adiacenţi sau, cel mai frecvent în recesul canalului vertebral, cât şi în foramenul intervertebral. Se întâlnesc şi hernieri la distanţă mai mare cât şi hernieri transdurale rare.

Există trei stadii clinice ale herniei de disc lombare ce corespund gravităţii sindromului de compresiune radiculară:

- stadiul iritativ
- stadiul paretic (sciatica paretică)
- stadiul paralitic (sciatica paralitică).

4. ***Stadiul de discartroză*** este caracterizat prin îngustarea spaţiului intervertebral, osteofite marginale, îngroşări ligamentare, artroza interapofizară, uneori fibroza periduroradiculară. Manifestările clinice sunt adesea cele ale stenozei vertebrale.

- Diverse situaţii particulare pot apare: hernia de disc mediană cu sindrom de compresiune a cozii de cal (urgenţă neurochirurgicală), leziuni la mai multe nivele, hernie de disc asociată malformaţiilor lombosacrate etc.
- Hernia de disc se poate întâlni şi la celelalte nivele vertebrale dar mai rar: hernie de disc cervicală (5-10%), hernie de disc toracală (sub 3%), hernie de disc lombară superioară (10-15%), hernie de disc lombară inferioară (L4-L5, L5-S1 – peste 80%).
- Explicaţia localizării de predilecţie lombară inferioară stă în faptul că specia umană a trebuit să se adapteze la ortostatism şi mobilitate a trunchiului cu preţul unei solicitări biomecanice mai mari din partea şarnierei (“balamalei”) lombosacrate.

- Hernia de disc cervicală se manifestă prin cervicobrahialgie şi, în cazul compresiunii medulare, tetrapareză.
- Hernia de disc toracală (dorsală) se manifestă prin dorsalgie însoţită de nevralgie intercostală şi în cazul compresiunii medulare, parapareză.

Clinica herniei de disc lombare asociază sindromul neurologic sciatic radicular cu un sindrom vertebral lombar. Sciatica radiculară se manifestă printr-o durere cu iradiere pe traiectul sciaticului până în dermatomul rădăcinii respective. În stadiul deficitar, în dermatomul respectiv se decelează hipoestezie, iar la examenul motilităţii pareză radiculară L5 (pareza flexiei dorsale a piciorului) sau S1 (pareza flexiei plantare a piciorului). Reflexul Achilian este afectat în sciatica S1 deficitară. Rădăcina L5 deşi iese prin gaura de conjugare L5-S1, este comprimată în recesul L4-L5 unde are un traiect oblic descendent (explicaţie a sciaticei radiculare L5 pentru hernia de disc L4-L5 şi în mod similar a sciaticei radiculare S1 pentru hernia de disc L5-S1). Probele de elongaţie sunt pozitive (punerea în tensiune a nervului declanşează durerea: d.ex. ridicarea membrului inferior întins de pe planul patului în cadrul manevrei Lasegue). Sindromul vertebral este manifestat prin lombalgie, contractura paravertebrală lombară, scolioză (sciatica scoliotică).

Pentru hernia de disc lombară conducerea ***diagnosticului diferenţial*** urmează schematic următoarele trei etape:

- *Durerea membrului inferior* – nu toate durerile la acest nivel sunt sciatice (o durere vie fulgurantă care iradiază în lungul traiectului nervului sciatic, greu de confundat în forma clasică, dar frecvent prezentă în forme atipice). Alte cauze ale durerii în membrul inferior sunt: durerea ortopedică (platfus, luxaţie congenitală de sold, necroză de cap femural, coxartroză, gonartroză, rupturi de menisc, fracturi etc.), durere vasculară (claudicaţie intermitentă în arteriopatia obliterantă, durerea varicoasă), dureri din afecţiuni cutanate (erizipel), musculare, polinevrită etc. Deficitul de mers la rândul lui are numeroase cauze între care sindromul pseudobulbar, sindromul Hakim-Adams trebuie amintite întrucât stenoza de canal vertebral poate coexista la pacienţi vârstnici cu lacunarism cerebral sau hidrocefalie.
- *Sciatica radiculară* – L5 (iradiată periferic în haluce şi fata dorsala a piciorului) şi S1 (iradiată periferic în degetul mic de la picior şi plantă) nu este totdeauna atât de tranşantă în hernia de disc. Ea se diferenţiază de alte cauze de sciatică sau parasciatică (nevritică, diabetică, compresiuni ale nervului sciatic la diferite nivele, în special la nivelul bazinului).
- *Hernia de disc* – ca etiologie a sciaticei radiculare, deşi intervine în 95% din cazuri, trebuie diferenţiată de alţi factori compresivi radiculari: tumori vertebrale, Morb Pott, tumori ale cozii de cal, fracturi, spondilolistezis, stenoza de reces vertebral sau foraminală etc.

Investigaţiile paraclinice pot stabili etiologia discală a herniei de disc înlăturând celelalte posibilităţi în cazurile cu simpromatologie atipică.

Radiografia de coloană vertebrală lombară în mod clasic evidenţiază *triada Barr*, rareori completă în practică: pensarea spaţiului intervertebral, dispariţia lordozei lombare cu rectitudinea coloanei pe imaginea de profil şi scolioza pe imaginea de faţă. în diagnosticul herniei de disc radiografia este tot mai mult abandonata în favoarea examenului RMN al coloanei lombare. Imagistica RMN evidenţiază clar structurile cartilaginoase şi nervoase spre deosebire de radiogrqafie care evidenţiază numai structurile osoase. în plus radiografia dă numai o imagine de ansamblu asupra segmenului de corp radiografiat, în timp ce examenul RMN ne dă imagini pe secţiuni care în mod convenţional sunt axiale (transversale), sagitale sau coronare dar teoretic pot fi orientate în orice plan al spaţiului. Prin explorarea RMN putem

stabili poziţia exactă a herniei în cazul în care secţiunile au fost meticulos efectuate cât şi raporturile herniei cu structurile nervoase şi osteoligamentare adiacente.

Tratamentul conservator al discopatiei vertebrale se referă la un regim de viaţă cu evitarea eforturilor şi poziţiilor care suprasolicită coloana vertebrală, cura balneară, fizioterapia, medicaţia antalgică, antiinflamatorie şi decontracturantă în puseele algice. Indicaţiile ablaţiei herniei de disc sunt: apariţia deficitului neurologic, lombosciatica rebelă la tratamentul conservator 1-2 luni, lombosciatica hiperalgică.

Metoda cea mai răspândită este ablaţia herniei printr-o laminectomie limitată şi rezecţia ligamentului galben, preferabil microchirurgical sau endoscopic. Chiuretarea completă sau parţială a discului bolnav rămâne la opţiunea echipei operatorii. Implantarea spaţiului intervertebral cu o casetă transversală este uneori indicată în cazurile de instabilitate vertebrală asociată herniei de disc şi urmăreşte fuziunea corpior vertebrali adiacenţi cu tratamentul instabilităţii. În hernia de disc asocierea instabilităţii vertebrale este o eventualitate rară. Există metode de rezecţie percutană a herniei de disc cu indicaţie limitată întrucât la ora actuală nu pot rezolva numeroasele leziuni asociate în mod obişnuit unei hernii discale: sechestrele migrate, proeminenţele discoosteofitice, stenozele de reces, fibroza periduroradiculară, varicele peridurale.

În cazurile în care pacientul solicită siguranţa unei motilităţi vertebrale performante (sportivi etc.) spaţiul intervertebral poate fi protezat prin aplicarea unei proteze de disc intervertebral. În aceste cazuri operaţia se face pe cale anterioară şi are un grad de risc mai crescut. Deşi apărută de peste 15 ani această metodă este foarte rar indicată.

Persistenţa postoperatorie a unor simptome în cazul herniilor de disc operate are diverse explicaţii: existenţa unor modificări patologioce în structura rădăcinii nervoase: întreruperi de fibre sau fibroza după compresiuni prelungite, coexistenţa altor fenomene degenerative la nivelul articulaţiilor interapofizare, ligamentelor, discurilor vecine, apariţia instabilităţii vertebrale, factori psihologici (avantaj material, simulare conştientă sau subconştientă). Întrucât nu toţi aceşti factori sunt influenţaţi de discectomie, o discuţie atentă cu pacientul asupra simptomelor care urmează să fie vindecate sau ameliorate prin operaţie şi a celor care ne aşteptăm să persiste, cât şi educaţia pacientului discopat asupra modului în care poate trăi confortabil dacă evită anumite solicitări dinamice sau posturale ale coloanei, expunerile la frig şi umezeală etc. Intervenţia are rezultate bune şi foarte bune în peste 97% din cazuri dacă concordanţa clinico-imagistica şi planingul operator au fost corect evaluate şi dacă pacientul înţelege că ablaţia unei hernii nu înseamnă cura discopatiei întregii coloane şi nu înseamnă înlocuirea unui nerv degenerat prin compresiune cu un nerv nou. Complicaţii postoperatorii infecţioase sau cicatriciale, instabilitatea, rezecţia incompletă a factorilor compresivi, accentuarea parezelor radiculare postdecompresiune sunt eventualităţi rare.

Stenoza de canal vertebral

Diametrul anteroposterior al canalului vertebral măsurat pe radiografiile de profil este la nivel cervical de 17+/-5 mm şi la nivel lombar 22-25 mm.

Un diametru sub 12mm la nivel cervical şi sub 11 mm la nivel lombar indică în general un canal stenotic. Stenoza poate fi constituţională sau dobândită, dar în cele mai multe cazuri pe un canal constituţional îngust se adaugă factori dobândiţi (protruzii discale sau discoosteofitice, îngroşări sau calcificări ale ligamentelor galbene sau ale ligamentului vertebral comun posterior, alunecări vertebrale (spondilolistezis).

In multe cazuri structurile nervoase din canal nu tolerează această îngustare şi apar fenomene de compresiune însoţite de deficite neurologice.

Există stenoze de canal vertebral cervicale, lombare şi mai rar dorsale. De asemeni stenoza poate interesa canalul în întregime (stenoza de canal central), numai recesurile (stenoza de reces) sau foramenul vertebral prin care iese nervul spinal (stenoza foraminală). Stenoza poate interesa unul sau mai multe nivele vertebrale.

Simptomul dominant pentru stenoza de canal lombar este reprezentat cel mai frecvent de claudicaţia neurogenă, adică apariţia după un numit interval de mers sau o anumită perioadă de ortostatism a unei pareze în ambele membre inferioare, uneori unilateral cu sau fără topografie radiculară, însoţită adeseori de parestezii şi uneori durere. Pacinetul se plânge că i se slăbesc piciorele la mers sau încep să îl doară şi să ii amorţească ceea ce îl obligă să se aşeze. După un timp simptomele se ameliorează, se poate ridica şi îşi poate relua mersul. În timpul evoluţiei aceste pauze la mers devin din ce în ce mai dese. Explicaţia fiziopatologică a claudicaţiei neurogene constă pe de o parte în uşoară mărire de volum a rădăcinilor şi vaselor de sânge radiculare ce ajung să hrănească în final conul medular ca urmare a creşterii activităţii nervoase în circuitele care comandă mersul şi pe de alt în parte îngustarea şi mai mult a canalului vertebral în conditii de ortostatism prin bombarea discului intervertebral şi accentuarea lordozei cu proeminenţa ligamentelor galbene în canal. Se produce astfel o accentuare a compresiunii pe rădăcini şi un grad de hipoperfuzie atât la nivel radicular cât şi la nivelul conului medular. La poziţia în sezut lordoza diminuă, nevoia de perfuzie a conului medular şi a rădăcinilor scade şi astfel simptomele dispar şi pacientul îşi poate relua mersul pentru o perioadă.

Consecinţa cea mai importantă a stenozei de canal cervical o constituie mielopatia cervicală. Simptomatologia constă într-o tetrapareză progresivă dominată de tulburări de mers cu semne piramidale la membrele inferioare şi pareză brahială cu atrofii musculare. Tulburările de sensibilitate şi cele sfincteriene apar mai rar şi mai tardiv. Evoluţia este progresivă şi adesea invalidantă în absenţa unui tratament precoce. Mecanismul este complex fiind implicată atât compresiunea directă a cordonului medular cât şi ischemia medulară prin compresiunea vaselor, microtraumatismele măduvei în timpul mişcărilor datorită dispariţiei stratului de lcr care se interpune în mod normal între măduvă şi punţile discoosteofitice ale pacientului cu spondiloză (discartroză) cervicală. Tratamentul trebuie instituit înainte de apariţia mielopatiei vertebrale, afecţiune ce poate progresa prin mecanisme autoîntreţinute chiar după decomprimare. Stenozele de foramen cervical determina compresiuni radiculare manifestate prin cervicobrahialgie sau pareze radiculare.

Examenul RMN reprezintă explorarea imagistică de elecţie. Oferă date despre gradul şi topografia stenozei, numărul de nivele vertebrale afectate, localizarea elementelor compresive: predominent anterioare sau posterioare, imaginea de mielopatie în cordonul medular cervical, leziunile asociate: hernii de disc, spondilolistezis etc.

Unul sau mai multe nivele pot fi afectate pe segmentul cervical sau lombar sau pa ambele segmnete. În ordinea frecvenţei nivelele lombare cel mai des afectate sunt L4-L5, L3-L4, L2-L3 şi cel mai rar L5-S1.

Decomprimarea chirurgicală a canalului stenotic, se practică la nivel lombar cel mai adesea prin laminectomie şi la nivel cervical cel mai adesea prin abord anterior cu rezecţia puntilor osteofitice şi recalibrarea canalului prin discectomie sau corpectomie urmată de grefon osos intersomatic sau instrumentaţie cu casete şi plăcuţe. Există multe variante şi detalii tehnice . Stenoza de canal vertebral apare de obicei la pacienţi vârstnici adesea cu multiple comorbidităţi. Decizia intervenţiei chirurgicale, atât ca indicaţie cât şi ca tip de intervenţie, ţine cont de starea pacientului, gradul şi intinderea stenozei,

gradul afectării neurologice, lipsa răspunsului la măsurile conservatoare (repaus, ortezare, tratament fizioterapic, neurotrofic şi vasodilatator).

Spondiloliza şi spondilolistezisul

Defectul congenital al sudurii osoase la nivelul istmului articular face ca vertebra să aibe aspectul a două piese osoase distincte: arcul posterior împreună cu masivul articular constituind piesa posterioară care rămâne ancorată la pediculi şi corpul vertebral (piesa anterioară) numai prin intermediul unui ţesut cartilaginos hialin (spondiloliză). Alunecarea anterioară a corpului vertebral în aceste condiţii constituie spondilolistezisul congenital care se clasifică în funcţie de amploarea alunecării: grad I (< 1cm), grad II (1-2 cm), grad III (2-3 cm), grad IV (> 3 cm), spondiloptoza. Simptome clinice vertebrale ca şi fenomene sciatice algice sau paretice însoţesc această afecţiune cu debut clinic de obicei la adultul tânăr sau de vârstă medie. La bătrâni poate apare un grad de spondilolistezis degenerativ prin alunecarea faţetelor articulare interapofizare cu deplasarea anterioară de mică amplitudine a întregii vertebre (corpul vertebral împreună cu arcul posterior). Rezolvarea chirurgicală a spondilolistezisului cunoaşte 2 alternative: decompresiunea structurilor nervoase urmată de fixare vertebrală sau reducerea alunecării urmată de fixare. Diverse implanturi folosite ca instrumentaţie posterioară sau anterioară sunt concepute pentru realizarea fixării vertebrale în spondilolistezis.

Sindromul de instabilitate vertebrală

În mod normal stabilitatea între două vertebre este asigurată:

- *osos* – indentarea articularelor, oferă o îmbinare structurală solidă între două vertebre adiacente (după sistemul jocului puzzle).
- *disco-ligamentar* – motilitatea coloanei este asigurată de sumarea mişcărilor cu grad mic din mai multe segmente. Menţinerea acestor deplasări în limite fiziologice se face printr-un puternic sistem disco-ligamentar de contenţie: discul intervertebral, ligamentele vertebrale longitudinale anterior şi posterior, capsulele articulaţiilor intraapofizare, ligamentele galbene, ligamentele interspinoase).
- *muscular* – protecţia sau suplinirea contenţiei disco-ligamentare este în mare parte realizată de puternica musculatură cu inserţie vertebrală, mecanism care explică relativa raritate a sindromului de instabilitate vertebrală după discectomie.

  - Sindromul de instabilitate vertebrală are două aspecte: 1) instabilitate acută posttraumatică, 2) instabilitatea cronică din suferinţele degenerative deja menţionate sau postoperatorie.

- ***Instabilitatea acută traumatică*** este o condiţie gravă în cazul în care nu este recunoscută pentru a fi tratată cu modalităţile de stabilizare internă sau externă amintite la subiectul "*Traumatismele vertebromedulare*". Dacă diagnosticul exact al acestei forme de traumatism este dificil, cu atât mai dificilă este diagnosticarea instabilităţii cronice. În mare parte diagnosticul este clinic, bazându-se pe o simptomatologie subiectivă: durerea în timpul solicitărilor coloanei vertebrale (mers, eforturi, solicitări statice prelungite etc.). Din aceste considerente diferenţa între instabilitatea vertebrală, durerea discopată şi simptomatologia psihogenetică este dificilă şi se bazează pe evaluarea

cumulativă a observaţiei clinice repetate şi investigaţiile imagistice. Stabilizarea vertebrală ca tratament al instabilităţii are trei alternative:

- ***imobilizare externă*** – se poate prin orteze vertebrale: în funcţie de nivel, acestea sunt: HALO-vest, gulere cervicale, corsete, lombostate. Aparatele ghipsate tip minerva sau corset sunt tot mai rar folosite (greoaie, neajustabile, nu permit toaleta sau inspecţia la nevoie a tegumentelor subiacente).
- ***fuziune instrumentală*** – se poate obţine pe cale
  - posterioară: plăcuţe cu şuruburi transpediculare, cârlige sublamelare, cadre metalice, casete intervertebrale transversale (PLIF - postero-lateral interbody fusion)
  - anterioară: plăcuţe cu şuruburi vertebrale anterioare, meşe de plasă de titan cilindrice (casete verticale), casete transversale metalice sau din fibră de carbon
  - O serie de substituenţi osoşi sau grefe osoase pot fi folosite alternativ sau asociat cu instrumentaţia spinală pentru a obţine o bună consolidare intervertebrală: coral, hidroxiapatite impregnate eventual cu factori de creştere sau osteoblaste
- ***protezare discală*** – numeroase sisteme sunt lansate în ultimul timp de diverse firme pentru a înlocui nucleul pulpos sau discul intervertebral în întregime. Proteza de disc LINK este constituită din două plăci de titan care se ataşează la corpii vertebrali în locul plăcilor cartilaginoase discale şi un disc polivinilic rezistent la solicitările mecanice care se încastrează între concavităţile celor două plăci.

Patologie infecţioasă vertebromedulară neurochirurgicală

Este reprezentată de spondilodiscite, empieme subdurale, rareori abcese medulare.

Spondilodiscita este de departe cea mai frecventă manifestare infecţioasă vertebro-medulară cu potenţial neurochirurgical. Predilecţia infecţiei la acest nivel se explică prin vascularizaţia bogată şi staza sanguină în osul spongios subiacent platoului vertebral de unde microorganismele pot trece în discul vertebral, spaţiu fara vascularizatie şi în consecinţă, cu o proastă apărare antiinfecţioasă. Cea mai cunoscută este infecţia tuberculoasă (morbul Pott). Infecţiile cu germeni banali sunt de asemeni întâlnite. Infecţia postoperatorie poate apare ca urmare a contaminării spaţiului intervertebral.

Tratamentul formelor necompresive este specific (antibioterapie, tuberculostatice). În formele compresive sau cu distrucţii osoase importante procedee decompresive şi de drenaj pot să se impună, urmate eventual de stabilizare instrumentală în acelaşi timp operator sau într-un timp amânat după vindecarea infecţiei.

Afecţiunile congenitale vertebromedulare

Defectul de sudură a tubului neural la nivel medular induce o serie de disrafii vertebro-medulare: mielomeningocel, meningocel, spina bifida, sinus dermal. Localizarea de predilecţie este lombosacrată, mai rar cervicală. Când elementul nervos meduloradicular este implicat în disrafie, pot exista deficite neurologice severe încă de la naştere. Când disrafia implică numai elementul osos (spina bifida), malformaţia este de obicei asimptomatică sau se poate asocia cu enurezis.

Defectele osteogenezei vertebrale pot da naştere la scolioze, vertebre de tranziţie, blocuri vertebrale.

O malformaţie a şarnierei cranio-vertebrale o constituie *sindromul Arnold-Chiari* în care datorită dezvoltării osoase insuficiente, amigdalele cerebeloase sunt coborâte în canalul vertebral în dreptul arcului posterior C1.

Criterii clinice şi paraclinice care depăşesc cadrul acestui curs stabilesc indicaţia operatorie în afecţiunile enumerate.

Probleme generale de îngrijire şi protezare a bolnavului tetraplegic sau paraplegic

Ieşit din faza acută aflată sub semnul dezechilibrelor neurovegetative cu o rată maximă de complicaţii, tetra/paraplegicul intră în faza recuperatorie după care trebuie să-şi găsească un mod de viaţă corespunzător noii sale condiţii. Scaunele rulante, unele foarte performante, cu comenzi electronice, reprezintă o achiziţie în arsenalul aparaturii care ameliorează calitatea vieţii pentru această condiţie umană. Perspectivele recăpătării mersului prin inginerie genetică sau tisulară medulară, prin stimularea electrică neuromusculară sau prin neuroproteze sunt într-un stadiu relativ avansat al cercetării experimentale şi clinice, creând premizele unei modificări de prognostic al para/tetraplegiei în următorii 10-20 de ani.

FIZIOLOGIA ŞI FIZIOPATOLOGIA LICHIDULUI CEREBRO-SPINAL

Sef Lucrări dr. Stefan Mircea Iencean

Lichidul cerebro-spinal (LCS) este lichidul biologic aflat în sistemul ventricular encefalic, în canalul central medular şi în spaţiile subarahnoidiene cranio-spinale. Lichidul cerebro-spinal şi lichidul extracelular sau fluidul interstiţial din parenchimul nervos constituie un singur fluid care este mediul fiziologic din sistemul nervos central. Lichidul cerebro-spinal este produs în cea mai mare parte de plexurile coroide ventriculare iar resorbţia LCS-ului se face mai ales prin vilozităţile arahnoidiene spre sinusurile venoase craniene. Volumul lichidului cerebro-spinal este de 125 - 150 ml la adult, din care 25 - 30 ml se află în sistemul ventricular, 30 ml de LCS se află în spaţiul subarahnoidian spinal, iar restul de LCS este conţinut în spaţiul subarahnoidian cranian şi în cisternele bazale. Canalul central medular sau canalul ependimar poate prezenta la nivelul conului medular o mică dilataţie numită ventricul terminal; adesea canalul ependimar este colabat şi fără LCS. Spaţiile lichidiene care conţin LCS-ul cuprind două compartimente [1,2] : sistemul ventricular împreună cu canalul ependimar, ce sunt spaţiile derivate din tubul neural primitiv şi spaţiul subarahnoidian. Suprafaţa spatiului lichidian endo-neural, cu excepţia plexurilor coroide, este mărginită de ependim. Spaţiul subarahnoidian este delimitat de arahnoidă împreună cu pia mater.

LCS-ul şi fluidul interstiţial parenchimatos constituie lichidul în care se desfăşoară toate procesele extracelulare din sistemul nervos central şi prezintă schimburi continui transependimare şi transpiale.

LCS-ul este fluidul acumulat în cavităţile preformate din sistemul nervos central; iar lichidul interstiţial parenchimatos se află în contact intim cu celulele nervoase cu schimburi rapide celulare locale.

Harvey W Cushing a numit circulaţia endocraniană a LCS-ului : „a 3-a circulaţie" din organism.

Presiunea lichidului cerebro-spinal este egală cu presiunea intraparenchimatosă şi constituie presiunea intracraniană; are valori normale cuprinse între 2 – 12 mm Hg, cu maxime pînă la 15 – 20 mm Hg, sau între 80 – 150 mm H_2O.

Producţia totală de LCS este de aproximativ 400 – 500 ml/zi, adică aproximativ 0,36 ml/min.

Lichidul cerebro-spinal împreună cu lichidul interstiţial parenchimatos asigură homeostazia necesară desfăşurării activităţii nervoase prin [2] :

- rolul nutritiv, participînd la schimburile metabolice din parenchimul nervos,
- asigură stabilitatea biochimică a parenchimului nervos,
- permite îndepărtarea cataboliţilor rezultaţi din activitatea sistemului nervos,
- permite integrarea neuroendocrină a etajelor sistemului nervos central prin circulaţia hormonală,
- rol informaţional prin circulaţia mediatorilor chimici / neuropeptide cu rol în modularea influxului nervos la nivelul sinapselor,
- rol în medierea răspunsului imun : drenajul LCS-ului spre limfaticele cervicale transferă unele substanţe proprii (proteine provenite din celulele periventriculare, cu proprietăţi antigenice) sau substanţe străine care pot induce un răspuns antigenic.
- LCS-ul menţine împreună cu structurile meningeale forma şi consistenţa anatomică specială a SNC.
- LCS-ul are rol hidrostatic (antigravitaţional) asigurînd flotabilitatea creierului ,
- rol de protecţie mecanică, prin absorbţia şocurilor în timpul mişcării,
- menţine volumul endocranian constant , prin ajustarea raportului producţie / rezorbţie a LCS- ului în funcţie de variaţiile volumului parenchimului cerebral şi ale volumului sanguin intracranian, în conformitate cu relaţia Monro-Kellie,
- rol în menţinerea temperaturii sistemului nervos central .

Barierele spaţiilor lichidiene

Spaţiile lichidiene extraparenchimatoase adică sistemul ventricular împreună cu spaţiul subarahnoidian conţinînd lichidul cerebro-spinal şi spaţiul extracelular intraparenchimatos cu fluidul interstiţial sînt separate de spaţiul intravascular endocranian prin două bariere morfologice şi funcţionale: bariera

hemato-lichidiană şi bariera hemato-encefalică, care permit schimburile fluidice pentru asigurarea homeostaziei sistemului nervos central. [3,4]

Bariera hemato-encefalică

Bariera hemato-encefalică (BHE) delimitează circulaţia sanguină de parenchimul nervos; este o barieră anatomică ce implică un complex de mecanisme biochimice şi fizico-chimice de transport membranar realizeazînd o interfaţă dinamică pentru reglarea schimburilor între circulaţia sanguină şi fluidele sistemului nervos . Bariera hemato-encefalică constă în joncţiunile de ocluzie (joncţiuni strînse = tight junctions) dintre celulele endoteliale ale capilarelor cerebrale, bariera fiind astfel constituită de celulele endoteliale ale peretelui capilar cerebral fără fenestraţii între ele. Celulele endoteliale au polul extraluminal pe o membrană bazală subţire ce constă intr- un strat proteic care înconjură capilarul sanguin. Membrana bazală separă ţesuturile adiacente şi este suportul pentru fixarea celulelor, permite migrarea pericitelor şi intervine ca barieră la trecerea macromoleculelor. Capilarele cerebrale sînt înconjurate de prelungirile astrocitare ca picioruşe vasculare care vin în contact cu membrana bazală. (Figura 1)

Prelungirile astrocitare aplicate pe membrana bazală capilară au între ele joncţiuni permeabile: joncţiuni de ancorare şi joncţiuni de comunicare şi nu participă anatomic la constituirea barierei hemato-encefalice.

Bariera hemato-encefalică este prezentă la naştere, dar este incomplet dezvoltată la nou-născutul prematur şi chiar la nou-născutul normal; dezvoltarea ei continuă şi după naştere . La nou născut sistemul nervos central este sensibil la toxinele care depăşesc bariera hemato-encefalică. În sistemul nervos central există zone lipsite de barieră hemato-encefalică: organele circumventriculare adică structuri nervoase din jurul ventriculului III şi IV. Acestea sînt glanda pineală, eminenţa mediană, neurohipofiza, organul subfornical, aria postrema, organul subcomisural, organum vasculosum al laminei terminale.[3,5,6]

Aceste regiuni trebuie să răspundă prompt şi nemediat la factori specifici prezenţi în circulaţia sistemică.

Bariera hemato-encefalică reglează schimburile între circulaţia sanguină şi fluidele sistemului nervos prin mecanismele de transport membranar pasiv şi activ: difuzia simplă a ionilor şi moleculelor de dimensiuni mici ; difuzia simplă prin „canalele de apă“, facilitată de aquaporine (proteine ‘canal de apă“) ; difuzia facilitată caracterizată prin specificitatea faţă de molecula transportată ; transport activ mediat de proteine specifice ; transportul mediat de vezicule şi transportul pasiv.

Permeabilitatea selectivă a barierei hemato-encefalice este esenţială pentru menţinerea homeostaziei neuronale şi constituie aspectul dinamic caracteristic al acestei structuri fiind funcţia principală a BHE.

Modificările de permeabilitate ale BHE au un rol central în patogenia a numeroase boli ale sistemului nervos central: alterarea permeabilităţii BHE este constată în ischemia cerebrală, inflamaţie, traumatismele cerebrale, tumorile cerebrale, epilepsie etc. Creşterea permeabilităţii BHE constituie o rupere a acestei bariere şi variază de la modificarea unor tipuri de transport prin alterările structurilor moleculare responsabile pînă la lezarea macroscopică a structurii BHE.

Creşterea permeabilităţii BHE este importantă pentru pătrunderea unor medicamente în sistemul nervos central, spre exemplu se încearcă deschiderea BHE cu agenţi osmotici (manitol, dextran, agonişti de bradikinine etc.) pentru facilitarea pătrunderii de chimioterapice în SNC etc.

Barieră hemato-medulară

La nivelul maduvei spinării, bariera hemato-encefalică este numită barieră hemato-medulară. Intre bariera hemato-encefalică şi bariera hemato-medulară au fost constate diferenţe minore: celulele endoteliale ale capilarelor medulare conţin depozite de glicogen, absent în capilarele cerebrale şi există o permeabilitate crescută a capilarelor medulare faţă de capilarele cerebrale.

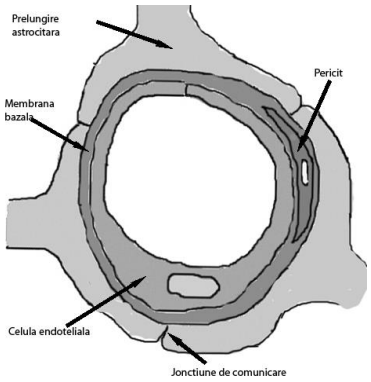

Figura 1. Capilar sanguin [23]

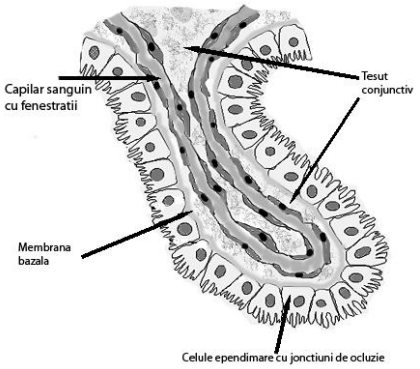

Figura 2. Plex coroid [23]

Bariera hemato-lichidiană

Lichidul cerebro-spinal este separat de circulaţia sanguină intraparenchimatoasă printr-o structură numită barieră hemato-lichidiană. Bariera hemato-lichidienă este constituită de epiteliul plexurilor coroide, de stratul meningoblastic extern al arahnoidei, de epiteliul vililor arahnoidieni şi de endoteliul vaselor care strabat spaţiul subarahnoidian. [1,2,11]

Lichidul cerebro-spinal este elaborat în cea mai mare parte de plexurile coroide din ventriculii cerebrali, ce constituie o componentă majoră a barierei hemato-lichidiane. Plexurile coroidiene se formează prin capilarizarea arterelor coroidiene; capilarele sînt înconjurate de ţesut conjunctiv şi vin în contact prin intermediul membranei bazale cu epiteliul ependimar. (Figura 2). Plexurile coroide sînt incluse în prelungiri ale piei mater care pătrund intraventricular şi se găsesc în ventriculii laterali, în ventriculul III şi în ventriculul IV. La nivelul recesurilor laterale ale ventriculului IV se găsesc orificiile lui Luschka (uneori pot lipsi) şi prelungirea bilaterală a plexurilor coroide din ventriculul IV care pătrund în spaţiul subarahnoidian prin aceste orificii a fost denumită „cornul abundenţei“.

Formarea lichidului cerebro-spinal

Lichidul cerebro-spinal este produs în proporţie de 60 % - 70 % de către plexurile coroide din ventriculii cerebrali. [9,20] Elaborarea lichidului cefalo-rahidian are loc în două etape : trecerea fluidelor printr-un proces de ultrafiltrare a plasmei sanguine din capilarele coroidiene fenestrate şi apoi pasajul transependimar prin transport activ la nivelul celulei ependimare coroidiene. Lichidul cefalo-rahidian are aceleaşi componente ca şi plasma sanguină, dar concentraţia acestora este diferită ; mecanismul de elaborare al LCS-ului este o combinaţie de ultrafiltrare la nivelul endoteliului capilar coroidian şi de transport selectiv la nivelul celulelor ependimare. [2] Cele două etape şi mecanismele prin care este elaborat lichidul cefalo-rahidian la nivelul plexurilor coroide - filtrarea urmată de transport activ celular ependimar - sînt aceleaşi prin care rezultă lichidul interstiţial la nivelul barierei hemato-encefalice, dar în ordine inversă - transport activ celular endotelial urmat de trecere prin filtrare la nivelul prelungirilor astrocitare, datorită particularităţilor anatomice ale fiecărui tip de barieră. (Figura 3)

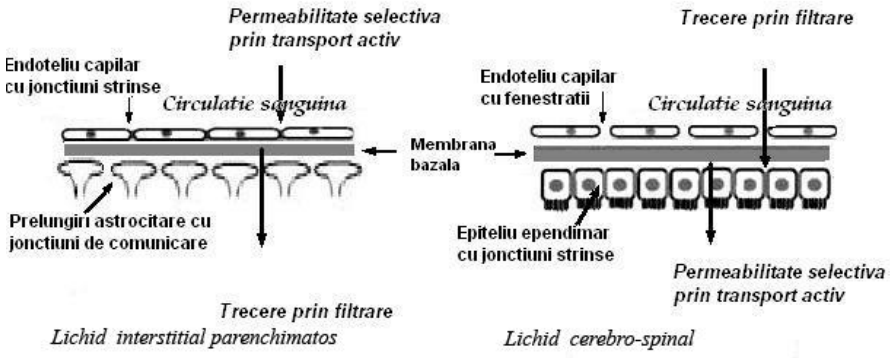

Figura 3. Comparatie între bariera hemato-encefalică şi bariera hemato-lichidiană [23]

Formarea lichidului cefalo-rahidian este dependentă de presiunea de perfuzie cerebrală iar scăderea presiunii de perfuzie la nivelul vaselor plexurilor coroide sub 50 mm Hg duce la micşorarea filtrării capilare coroidiene şi diminuarea elaborării LCS-ului. Se menţine un echilibru între volumul LCS-ului produs la nivelul plexurilor coroide şi volumul fluidului extracelular elaborat în spaţiul interstiţial parenchimatos .

Bariera hemato-encefalică include un număr enorm de capilare care asigură o suprafată foarte mare de schimb: suprafaţa capilarelor cerebrale este de 100 cm^2 / g pînă la 180 cm^2 / g de parenchim nervos.

Un procent de 30 - 40 % din cantitatea de lichid cefalo-rahidian are origine extracoroidiană : capilarele piei mater, prin schimburile transependimare de la nivelul pereţilor ventriculari. La nivelul peretelui ventricular lipseşte membrana bazală ependimară şi între celulele ependimare există joncţiuni de comunicare, aceasta permite trecerea fluidului interstiţial parenchimatos în sistemul ventricular şi completarea lichidului cefalo-rahidian .

Lichidul cefalo-rahidian este produs într-un ritm de aproximativ 0,20 - 0,70 ml / min, cu o medie de 0,35 ml/ min, adică circa 12 - 40 ml pe oră, sau circa 600 - 700 ml pe zi ; deci în cursul unei zile cantitatea de LCS este înlocuită de cel puţin trei ori. [2,11]

Cantitatea normală de LCS este de 40 - 50 ml la sugar şi creşte progresiv odată cu creşterea şi dezvoltarea organismului şi ajunge la adult la 150 ml .

Există numeroşi factori endogeni şi exogeni care influenţează secreţia LCS:

- factori endogeni care scad secreţia LCS :
  - presiunea intracraniană crescută (PIC > 20 mm Hg),
  - hipotensiunea arterială cu ischemia plexului coroid (TA < 60 mmHg),
  - hipotermia , hipoxia, deshidratarea etc.
- factori endogeni care cresc secreţia LCS :
  - stimularea neurogenă : stimularea simpatică pe calea ganglionului cervical superior duce la crşterea cu pînă la 30 % a secreţiei de LCS
  - situaţia rară a tumorii de plex coroid hipersecretantă .
- factori exogeni care influenţează secreţia LCS :
  - numeroase medicamente : spironolactona , acetazolamida, furosemid, corcosteroizii etc.
  - hipovitaminoza A,
  - toxine bacteriene etc.

Modificările secreţiei de LCS apar în diverse situaţii patologice şi diminuarea medicamentoasă a secreţiei de LCS este necesară în hidrocefalia decompensată şi în sindromele de hipertensiune intracraniană.

Compoziţia lichidului cerebro-spinal

Lichidul cerebro-spinal are o compoziţie asemanatoare cu plasma sanguină, dar cu concentraţii diferite . In LCS exista substante specifice rezultate din activitatea metabolica a SNC şi lipsesc unele substante prezente in plasma (fibrinogenul, protrombina, pigmentii biliari, majoritatea tipurilor de lipide, horrnonii estrogeni si androgeni, insulina, hormonul de crestere etc.); prezenta lor in LCS poate avea o semnificatie patologica [2,11].

Substanţa	LCR	Ser sanguin
Sodiu (mEq / l)	140	140
Potasiu (mEq / l)	2,9	4,6
Clor (mEq / l)	124	101
Bicarbonat (mEq / l)	21	23
Glucoză (mg / 100 ml)	60	90
Proteine (mg / 100 ml)	20 – 30	7000
pH	7,30	7,4
Osmolaritate (mOsm/l)	289	289

In mod normal densitatea celulară este sub 5 elemente/mm^3 în LCS lombar, 3/mm^3 in LCS cisternal si 2/mm^3 in LCS ventricular. Depasirea a 10 elemente/mm^3 în LCS lombar este patologică; doar la nou-nascut numarul de elemente poate depăşi 10 elemente/mm^3 (chiar pînă la 30 elemente/mm^3).

Dinamica lichidului cerebro-spinal

Lichidul cerebro-spinal elaborat în ventriculii laterali trece apoi în ventriculul III după care prin apeductul lui Sylvius ajunge în ventriculul IV şi de aici trece în cisterna magna prin foramenul lui Magendie şi circulă în spaţiul subarahnoidian. LCS-ul este resorbit in cea mai mare parte la nivelul sinusurilor venoase durale prin intermediul vilozităţilor arahnoidiene. [2,10,13,14,15] Din cisterna magna lichidul cefalo-rahidian urmează trei direcţii: spre spaţiul subarahnoidian cerebelos ; spre cisternele bazale prepontină, interpedunculară şi supraselară şi spre spaţiul subarahnoidian spinal. De la nivelul cisternelor bazale LCS-ul ajunge pe feţele convexitale ale emisferelor cerebrale. La nivelul canalului rahidian LCS-ul coboară pe faţa posterioară a măduvei spinării , ajunge în fundul de sac dural şi apoi urcă prin faţa anterioară a măduvei pînă la cisternele bazale.

Circulaţia fluidelor intracraniană este asigurată de activitatea cardiacă care menţine fluxul sanguin cerebral datorită gradientului presional între presiunea arterială medie şi presiunea intracraniană; de asemenea circulaţia LCS-ului este dependentă de mişcările cililor ependimari, de pulsaţiile arteriale intracraniene, de respiraţie, de modificarea poziţiei capului şi este influenţată de eforturile fizice şi de orice cauza care produce creşterea presiunii intracraniene.[2,18] Concomitent cu această circulaţie pe căile anatomice ocupate de LCS, există schimburi lichidiene continui între fluidul extracelular parenchimatos şi lichidul cerebro-spinal, la nivel transependimar şi pial transcerebral şi aceste schimburi lichidiene constituind o circulaţie transversală lentă.[2]

Hidrodinamica intracraniană constă în desfăşurarea circulaţiei şi a schimburilor fluidelor intracraniene : sînge, fluidul interstiţial parenchimatos şi a lichidului cefalo-rahidian. Parenchimul nervos include aceste fluide, libere sau mediat prin structuri specifice (vase sanguine) şi este inconjurat de lichidul cefalo-rahidian, în condiţiile particulare ale volumului endocranian limitat .

LCS şi fluidul interstiţial parenchimatos elaborate prin funcţionarea celor două tipuri de bariere capilare sînt identice şi elaborate în aceeaşi cantitate, reprezentînd fiecare aproximativ 10 % din volumul intracranian. [2] Conform cu relaţia de constanţă cranio-cerebrală a volumelor postulată de Monro şi Kellie : volumele celor trei fluide intracraniene sînt aproximativ egale şi schimburile dintre ele sînt echivalente pentru a se menţine constanţa volumului total endocranian în condiţii presionale normale.

Resorbţia lichidului cerebro-spinal

In cursul dezvoltării organismului uman resorbţia LCS-ului trece prin patru etape:

a. în perioada embrionară nu există o comunicare între ventriculii cerebrali şi spaţiul subarahnoidian şi nu există vilozităţi arahnoidiene.

b. în perioada fetală şi primii doi ani de viaţă apare comunicarea dintre sistemul ventricular şi spaţiul subarahnoidian şi apar vilozităţile arahnoidiene; în această etapă se definitivează tot sistemul de secreţie, circulaţie şi absorbţie a LCS.

c. în perioada copilăriei şi adultului resorbţia LCS-ului se face prin granulaţiile arahnoidiene.

d. în perioada de după vârsta de 65 de ani, vilozităţile arahnoidiene se sclerozează şi spaţiile subarahnoidiene ale convexităţii se obstruează parţial.

Resorbţia lichidului cefalo-rahidian se produce în proporţie de pînă la 60 - 80 % la nivelul sinusurilor venoase durale prin intermediul vilozităţilor arahnoidiene. Trecerea LCS-ului din spaţiul subarahnoidian în sinusurile venoase se face printr-un mecanism valvular unidirecţional şi prin transport transcelular mediat de vezicule [9,11,22]. Rezorbţia lichidului cerebro-spinal depinde de diferenţa presională între spaţiul subarahnoidian şi sîngele venos din sinusul longitudinal superior. Rezorbţia lichidului cefalo-rahidian se produce în raport de gradientul presional între cele două compartimente şi rezistenţa la curgere la nivelul vililor arahnoidieni. In mod obişnuit rata de rezorbţie este de 0,35 - 0.375 ml / minut .[2]

Resorbţia lichidului cefalo-rahidian are loc şi pe alte căi şi prin alte mecanisme: prin vilozităţile arahnoidiene de la nivelul tecilor arahnoidiene ale nervilor spinali ; rezorbţia pe cale limfatică prin intermediul tecilor leptomeningeale ale nervilor cranieni şi spinali pînă la ieşirea din spaţiul craniospinal unde se găsesc vase limfatice ; calea transependimară de la nivelul pereţilor ventriculari ; rezorbţie directă din spaţiul subarahnoidian pe calea capilarelor corticale şi rezorbţia la nivelul plexurilor coroide .

Rezorbţia limfatică la nivelul lamei cribriforme are un rol important şi se consideră că (Mollanji R) obstructia lamei cribriforme scade semnificativ rezorbţia LCS-ului. Unele cazuri de hidrocefalie compen-sată se pot decompensa în urma unei rinofaringite care afectează circulaţia limfatică nazală (Johnston).

In condiţiile unui flux sanguin cerebral constant datorită menţinerii diferenţei între presiunea sanguină şi presiunea intracraniană, există un echilibru între rata de producere a LCS-ului şi rata sa de rezorbţie şi astfel volumul LCS-ului rămîne cvasi-constant.

-

Explorarea lichidului cerebro-spinal

Explorarea biochimică şi citologică a LCS-ului se face prin recoltarea prin puncţie lombară (PL), manevra contraindicată în cazul creşterii presiunii intracraniene (PIC). In suspiciunea de creştere a presiunii intracraniene, puncţia lombară se poate face numai după o investigaţie cranio-cerebrale prin computer tomografie sau IRM care precizează absenţa unei cauze de hipertensiune intracraniană.

Prin puncţie lombară se poate evidenţia [2,4,17,19] : valoarea presiunii intracraniene prin manometrie; creşterea numărului de leucocite în infecţiile meningiene; valoarea proteinorahiei; existenţa unei hemoragii subarahnoidiene, traumatică sau netraumatică; existenţa unor markeri pentru anumite boli (creşterea gamma globulinei în unele boli demielinizante etc.); se pot efectua culturi din LCS pentru evidenţierea microorganismelor responsabile de infecţii ale SNC . Aspectul macroscopic al LCS-ului poate indica: meningită bacteriană cînd LCS este tulbure, hemoragia subarahnoidiană .

Valorile normale biochimice şi celulare ale LCS obţinut prin PL sînt [28]:

- aspect clar, incolor
- proteinorahie : 15 – 45 mg %
- gamma –globuline : 3 – 12 % din totalul proteinorahiei,
- glicorahia : 50 – 80 mg % (aproximativ 2 / 3 din glicemie),
- cloruri : 110 – 125 mEq / l,
- celularitate : 0 – 5 leucocite, absenţa hematiilor

Explorarea neuroimagistica aduce elemente importante de diagnostic in patologia lichidului cerebro-spinal.

Computer tomografia cerebrală evidenţiază mărimea şi pozitia sistemului ventricular prezenţa, comprimarea sau absenţa cisternelor bazale, prezenţa hidrocefaliei , existenţa unor colectii lichidiene subarahnoidiene etc. Tehnicile de IRM aduc date importante : LCS-ul are un semnal hipointens in imaginile ponderate T1, in imaginile ponderate T2 are un semnal hiperintens, iar alte secvente de examinare (de tip spin ecou, de tip ecou de gradient, sau secvente ponderate de difuziune sau de perfuzie) permit studiul fluxului de lichid cerebro-spinal. Se mai foloseşte explorarea radioizotopică pentru studiile de dinamică ale LCS-ului, mai ales pentru depistarea unei fistule de LCS.

Presiunea lichidului cerebro-spinal sau presiunea intracraniană se măsoara în prezent prin mijloace invazive stabilindu-se o legătură printr-o gaură de trepan între spaţiul endocranian şi sistemul exterior de măsurare (traductor –senzor presional) şi de înregistrare a valorilor PIC .

Punctia lombara se poate efectua numai daca explorarea imagistica cranio-cerebrala exclude orice proces expansiv intracranian. Manometria lombară nu se mai foloseşte datorită riscului producerii herniei cerebrale în cazul unor procese expansive intracraniene şi deoarece presiunea LCS-ului spinal poate să nu reflecte corect presiunea intracraniană (în cazul blocajului circulaţiei LCS-ului). Măsurarea presiunii intracraniene prin puncţia lombară a rămas acceptată ca explorare şi un criteriu de diagnostic în hipertensiunea intracraniană idiopatică. In decubit lateral presiunea LCS-ului ventricular este egală cu presiunea LCS-ului spinal lombar ; în poziţie şezîndă presiunea intraventriculară este evident mai scăzută decît presiunea LCS-ului lombar. La adult presiunea normală a LCS-ului lombar este de aproximativ 100 – 200 mm H_2O (limita maxima normala este de 20 mm Hg).

Determinarea şi monitorizarea PIC prin intermediul cateterului intraventricular este cea mai precisă metodă şi reprezintă valoarea de referinţă a presiunii intracraniene.

Fiziopatologia lichidului cerebro-spinal

Factorii care afectează bariera hemato-encefalică

Funcţionare normală a barierei hemato-encefalice asigură homeostazia sistemului nervos central. Modificarea permeabilităţii barierei hemato-encefalice este mecanismul patogenic pentru numeroase boli ale sistemului nervos central: edemul cerebral, inflamaţia, ischemia cerebrală şi reperfuzia, angiopatie cerebrala amiloida, hipertensiunea intracraniană etc.

Factorii care intervin în funcţionarea BHE asigură traversarea barierei hemato-encefalice de către fluide şi substanţele necesare [2,7, 23,24] :

- factori care influenţează circulaţia cerebrală sînt suprafaţa capilarelor cerebrale disponibile, - fluxul sanguin cerebral, de tipul şi concentratia proteinelor plasmatice, situaţii patologice etc.
- factori de la nivelul capilarului cerebral: concentraţia intercompartimentală, mărimea moleculelor, conformaţia macromoleculelor, gradul de liposolubilitate, tipurile de receptori membranari etc.,
- factori de la nivelul astrocitar : glutamatul, aspartatul, ATP, endotelina-1, NO etc.
- factori variaţi care pot produce modificări ale barierei hemato-encefalice acţiunea unor substanţe hiperosmolare de deschiderea joncţiunilor de ocluzie; absenţa joncţiunilor de ocluzie ale capilarelor sanguine de neoformaţie în tumorile cerebrale, modificări ale condiţiilor normale de transport apărute în unele boli : diabet zaharat, insuficienţa de tiamină în sindromul Korsakoff etc.

Leziuni ale barierei hemato-encefalice

Leziunea ischemică

Ischemia cerebrală tranzitorie sau permanentă sau ischemia medulară este asociată cu o BHE deschisă evidenţiată prin pasajul macromoleculelor marcate. Mecanismul deschiderii BHE este multifactorial incluzînd acţiunea aminoacizilor excitatori, a citokinelor, oxidului nitric, şi / sau a radicalilor liberi. Apare edemul cerebral vasogen (extracelular) urmat rapid de edemul celular, în cazul prelungirii ischemiei cerebrale.

Leziunea barierei hemato-medulare (BHM)

Leziunea medulară traumatică evoluează macroscopic în mai multe etape :

a. imediat după leziune apare hemoragia subarahnoidiană, hemoragii în substanţa albă şi cenuşie, necroza fibrinoidă a capilarelor;

b. în următoarele două ore se produce necroza vasculară cu hemoragie perivasculară , necroză celulară;

c. în primele trei zile posttraumatic apar modificările inflamatorii cu infiltrate leucocitare etc.

d. în prima săptămînă pînă la o lună scade inflamaţia, apare glioza şi modificările chistice medulare.

In acest context deschiderea barierei hemato-medulare în faza acută lezională are două stadii :

- ruperea imediată şi masivă a barierei hemato-medulare la nivelul leziunii medulare şi în vecinătate,
- apoi în următoarele ore se produce extensia lentă şi de lungă durată a afectării BHM.

Ruperea barierei hemato-medulare este mai accentuată inferior de leziune decît superior leziunii, fără să fie afectate toate sistemele de transport prin bariera,

Lezarea barierei hemato-medulare este legată de alterarea structurii gliocalix-ului endotelial şi de modificările iniţial tranzitorii ale transportului vezicular transendotelial. Ruperea barierei hemato-medulare expune neuronii rămaşi intacţi la acţiunea unor molecule şi enzime cu potenţial lezional , ceea ce constituie debutul leziunii secundare medulare. Ruperea barierei hemato-medulare împreună cu reacţia inflamatorie marchează răspunsul vascular precoce post traumatic şi constituie factorii ce stau la baza leziunii secundare medulare.

Traumatismul cerebral

Edemul cerebral este o consecinţă care poate avea urmări grave a traumatismului cerebral prin alterarea BHE. Deschiderea BHE duce la apariţia edemului cerebral extracelular (vasogen) iar hipo-anoxia celulară ischemică determină apariţia edemului cerebral celular (citotoxic), rezultînd un edem cerebral mixt care se poate extinde progresiv şi este urmat de creşterea presiunii intracraniene.

Edemul cerebral mixt traumatic apare prin dezvoltarea concomitentă a celor două forme de edem cerebral , ce coexistă şi evoluează împreună de la început.

Bariera hemato-encefalică în tumorile cerebrale

Modificările induse de proliferarea neoplazică intracerebrală interesează atît endoteliul capilar, mai exact joncţiunile de ocluzie endoteliale , dar se referă şi la afectarea macromoleculelor extracelulare (gliocalix) şi neendoteliale . Dezvoltarea şi extensia tumorală implică multiplicarea celulară neoplazică, angiogeneza tumorală cu formarea de vase cu BHE modificată sau absentă, cu apariţia edemului cerebral peritumoral etc.

Terapiile tumorilor cerebrale trebuie să ţină cont atît de caracteristicile angiogenezei tumorale cît şi de permeabilitatea vaselor tumorale.

Modificările cantitative ale LCS-ului

Creşterea cantităţii de LCS se produce prin creşterea secreţiei sau prin scăderea rezorbţiei de lichid cerebro-spinal prin diferite mecanisme. Scăderea cantităţii de LCS se produce prin diminuarea screţiei de LCS, accentuarea rezorbţiei de LCS sau prin pierderea de LCS în fistulele de LCS.

Hipersecreţia de LCS. Hipersecretia de lichid cerebro-spinal este un mecanism rar, prezent în unele tumori de plex coroid, cînd fenomenele de hipertensiune intracraniană evidenţiază situaţia patologică. In hipertensiunea intracraniană idiopatică se produce o creştere a cantităţii de lichid cerebro-spinal urmată de o circulaţie şi o rezorbţie rapidă lichidiană.

Diminuarea cantităţii de lichid cerebro-spinal

Scăderea cantităţii normale de LCS din spaţiul cranio-spinal determină aparitia fenomenelor de hipotensiune intracraniana şi se poate produce prin mai multe mecanisme : dupa puncţia lombară, în fistula de LCS, prin supradrenaj în procedeele de drenaj ventriculo-peritoneal etc.

Tulburările de dinamică ale lichidului cerebro-spinal sunt [2] :

1. tulburări ale circulaţiei LCS-ului de la formare pînă la la locul de rezorbţie ,
2. tulburări ale trecerii LCS-ului în sistemul de drenaj venos (rezorbţia propriu-zis) şi
3. combinarea unor tulburări ale barierei hemato-encefalice cu afectarea rezorbţiei LCS-ului

Tulburările în circulaţie ale LCS-ului se produc printr-un obstacol de-a lungul parcursului lichidian (sistem ventricular, cisterna magna, cisternele bazale) datorită unei obstrucţii prin tumoră ventriculară sau paraventriculară, hemoragie intraventriculară sau obstrucţie de diferite cauze a apeductului lui Sylvius. Segmentele sistemului ventricular supraiacente obstrucţiei îşi măresc volumul şi se produce o hidrocefalie internă obstructivă cu hipertensiune intracraniană.

Tulburările de rezorbţie ale LCS-ului apar prin lezarea structurilor anatomice sau prin dereglarea mecanismelor fiziologice care permit trecerea LCS-ului în sistemul venos de drenaj.Acestea se produc în hemoragia subarahnoidiană, în meningita acută, în carcinomatoză meningeală, în meningită cronică din sarcoidoză etc. Cel mai frecvent apare o îngroşare a leptomeningelui cu blocarea corpusculilor arahnoidieni Pachioni şi scăderea absorbţiei LCS-ului. Lichidul cefalo-rahidian se acumulează în sistemul ventricular şi se produce o hidrocefalie comunicantă, cu edem cerebral hidrocefalic periventricular şi cu sindrom de hipertensiune

intracraniană . Tabloul clinic şi creşterea presiunii intracraniene sînt asemănătoare cu sindromul de hipertensiune intracraniană din cazurile de obstrucţie a circulaţiei LCS-ului.

4. ***Patogenia hipertensiunii intracraniene idiopatice*** se bazează pe tulburarea dinamicii fluidelor intracraniene şi corespunde circuitului fluidelor care justifică presiunea mare a lichidului cefalo-rahidian şi totodata permit menţinerea autoreglării circulatorii cerebrale cu funcţionare nervoasă normală. Existenţa unei cantităţi crescute de lichid cerebro-spinal în hipertensiunea intracraniană idiopatică este urmată de o circulaţie şi o rezorbţie rapidă lichidiană. Cel mai probabil mecanism patogenic este modificarea barierei hemato-encefalice cu hiperproducţie de fluid interstiţial şi edem cerebral extracelular ; lichidul cerebro-spinal este produs normal, dar există schimburi crescute dinspre fluidul interstiţial spre LCS la nivel transependimar şi pial transcerebral ; se produce o rezorbţie crescută a LCS-ului şi există un eflux venos rapid.

5.

6. Hidrocefalia internă

Hidrocefalia este creşterea volumului spaţiului lichidian intracranian ; hidrocefalia poate fi congenitală sau dobîndită; nu se cunosc cauzele hidrocefaliei congenitale.

Până la vârsta de 5 luni de viaţă intrauterină, hidrocefalia este o fază fiziologică la embrion şi făt. In ultimele luni de viaţă intrauterină se dezvoltă sistemul de resorbţie a LCS –ului şi hidrocefalia “obstructivă” din prima fază se transformă în hidrocefalia “comunicantă.

Cele mai frecvente cauze ale hidrocefaliei dobîndite sînt obstrucţiile tumorale, traumatismele, hemoragiile intracraniene şi infecţiile sistemului nervos.

Hidrocefalia internă este creşterea cantităţii LCS-ului intra-ventricular cu mărirea volumului ventricular , global sau segmentar, frecvent cu creşterea presiunii intracraniene. Hidrocefalia externă constă în acumularea de LCS subarahnoidian cu mărirea spaţiului subarahnoidian intracranian şi poate coexista cu atrofia cerebrală, mai ales la vîrstnici.

Hidrocefalia poate fi activă atunci cînd componenta lichidiană intracraniană creşte în volum şi acţionează asupra parenchimului cerebral, căruia îi diminuă volumul prin compresiune (constituie o compresiune parenchimatoasă internă). Producerea de LCS este constantă, cu excepţia tumorilor de plex coroid, astfel că doar creşterea rezistenţei la fluxul lichidian de resorbţie determină aspectul progresiv al hidrocefaliei.

Cauzele creşterii volumului LCS-ului pot fi :

1. hipersecreţie de LCS, cu creşterea PIC, rar în papiloamele de plex coroid hipersecretante
2. tulburări în circulaţia LCS-ului printr-o obstrucţie parţială sau completă a căilor ventriculare sau un blocaj al căilor periferice de circulaţie LCS şi se produce o hidrocefalie obstructivă.

Blocajul ventricular se poate produce prin procese expansive intraventriculare sau stenoză de apeduct Sylvius care blochează circulaţia LCS-ului, leziuni paraventriculare care produc o compresiune extrinsecă a sistemului ventricular sau prin blocarea comunicărilor cu cisternele subarahnoidiene.

Hidrocefalia traumatică, mai ales la adultul tînăr are o incidenţă mare, îndeosebi după contuziile cerebrale grave (se poate ajunge pînă la aproximativ jumătate din cazuri) iar hidrocefalia consecutivă hemoragiei subarahnoidiene afectează cel puţin 10% din cazuri.

În cazul apariţiei şi dezvoltării unei hidrocefalii interne obstructive la sugar şi copilul mic se produce concomitent creşterea volumului craniului cu rol compensator iniţial faţă de creşterea PIC. Hidrocefalia activă a sugarului are o evoluţie specifică. În cazurile de hidrocefalie stabilizată (hidrocefalie compensată spontan), decompensarea poate apare ulterior în urma unui traumatism sau printr-o etiologie infecţioasă etc., cu tulburări grave de hipertensiune intracraniană.

3. diminuarea rezorbţiei LCS-ului se poate produce:

- prin dereglarea mecanismelor de transfer membranar în sistemul venos de drenaj sau prin leziuni ale structurilor anatomice care asigură acest transfer, ce apar după hemoragia subarahnoidiană
- prin creşterea presiunii sanguine venoase în malformaţiile venei lui Galien (la copil) sau în tromboza de sinus longitudinal sau în sindromul de venă cavă superioar etc.

Hemoragia subarahnoidiană, indiferent de etiologie, poate produce blocarea vilozităţilor arahnoidiene cu hematii şi hemosiderină, însă mecanismul producerii hidrocefaliei este mai complex în acest caz , el implicând şi blocarea cisternelor bazale. Mecanismul producerii hidrocefaliei după hemoragia subarahnoidiană diferă după

intervalul de timp scurs de la sângerare până la instalarea obstacolului din circulaţia lichidiană. În majoritatea cazurilor, hidrocefalia acută este produsă de obstrucţia mecanică cauzată de acumularea de sânge.

Dezvoltarea lentă a hidrocefaliei după hemoragia subarahnoidiană se produce prin proliferarea celulelor arahnoidiene din capul vilozităţii arahnoidiene, ceea ce creşte progresiv rezistenţa la fluxul de LCS, la multe zile după sângerare, declanşată de trombină şi citokinine, sunt prezente în LCS după hemoragie.

După mecanismul patogenic hidrocefalia internă poate fi :

- comunicantă, cînd circulaţia LCS-ului este normală pînă la trecerea în cisterna magna, şi
- necomunicantă sau obstructivă, cînd fluxul LCS-ului este blocat în sistemul ventricular sau la comunicarea cu cisterna magna.

Hidrocefalia cu presiune normală poate fi idiopatică sau secundară şi se consideră că este determinată de tulburările dinamicii secundare unor disfuncţii ale absorbţiei LCS-ului. Apare mai frecvent la vîrstnici, îndeosebi la bărbaţi şi decompensarea clinică este caracterizată prin triada constituită de tulburări de mers, demenţă şi tulburări sfincteriene (incontinenţă).

Hidrocefalia ex vacuo apare în cazul atrofiei cerebrale.

Edemul cerebral hidrocefalic

Este un edem extracelular produs prin mecanismul creşterii presiunii hidrostatice din ventriculi cerebrali. Fluidul de edem hidrocefalic provine din ventriculii cerebrali şi este constituit din LCS-ul care traversează peretele ventricular în urma creşterii presiunii LCS-ului intraventricular. (2,10,23) În hidrocefalia obstructivă se produce cresterea progresivă a cantităţii de LCS ventricular cu creşterea presiunii hidrostatice intraventriculare şi cu expansiunea cavităţii ventriculare. Drept consecinta a acestei expansionari se produce o tensionare a stratului ependimar cu evidenţierea microcanaliculelor interjoncţionale ependimare şi LCS traversează ependimul peretelui ventricular şi patrunde periventricular în substanţa albă.

Funcţiile neuronale sînt afectate prin efectul direct compresiv datorită distensiei ventriculare şi prin dereglarea metabolică secundară blocarii unor căi de transport glial de către circuitul excesiv al LCS-ului spre capilarul sanguin. Extensia edemului extracelular se face prin lărgirea spaţiului extraglial simultan cu pasajul glial al LCS-ului, iar progresia edemului hidrocefalic este produsă prin distensia ventriculară pe seama parenchimului cerebral.

Hemoragia în spatiile lichidiene

Hemoragia în spatiile ocupate normal de LCS include hemoragia subarahnoidiana si hemoragia intraventriculara şi poate fi traumatica si netraumatica.

Hemoragia subarahnoidiană poate apare :

- prin ruperea unui vas sanguin normal de la nivelul spaţiului subarahnoidian printr-o leziune traumatică sau prin ruperea unei anevrism arterial, cel mai frecvent dupa un puseu de hipertensiune arterială sistemică .
- într-o leziune traumatică cerebrală – focar de dilacerare cerebrală , sau o colecţie hematică intraparenchimatoasă corticalizată care rupe pia mater şi sîngele trece subarahnoidian.

In cazul hemoragiei traumatice pot coexista cele două mecanisme de producere ale hemoragiei prin focar de dilacerare şi prin ruperea vaselor de la nivelul spaţiului subarahnoidian.

Hemoragia intraventriculară poate fi :

- traumatică prin leziunea vaselor subependimare ventriculare sau prin leziunile traumatice periventriculare cu ruperea în ventricul a unui hematom intraparenchimatos periventricular
- netraumatice prin hemoragie subependimară în scăderea autoreglarii vasculare cerebrale sau în variaţiile bruşte ale presiunii sanguine; mai frecvent se întîlneşte la copiii prematuri.

Colectii lichidiene subarahnoidiene

Blocarea circulatiei LCS-ului poate duce la formarea de colectii lichidiene subarahnoidiene la nivelul convexităţii emisferelor cerebrale sau cerebeloase delimitate de restul circulatiei LCS-ului sub forma de chisturi lichidiene subarahnoidiene, limitate de o membrană fină, realizînd frecvent o compresiune localizată corticală sau colecţia poate fi extinsă pe suprafaţa corticală a unuia sau mai multor lobi cerebrali realizînd o hidromă subarahnoidiană.

Hidroma subarahnoidiană

Hidroma subdurală este o colecţie subarahnoidiană de lichid cerebro-spinal localizată la nivelul convexităţii cerebrale. Are o grosime in general sub 10 mm , cu un aspect concav-convex, fără o delimitare periferică netă, adesea cu efect compresiv local asupra cortexului cerebral, dar în general fără un efect de masă emisferic de ansamblu, care să producă o deplasare de linie mediană. Hidroma subarahnoidiană nu are o limitare clară de restul spaţiului subarahnoidian; nu este lămurit mecanismul patogen de apariţie si de evolutie al hidromei , desi exista ipoteza unei relatii cu traumatismele cranio-cerebrale sau cu existenta unui grad de atrofie cerebrala. Evolutia este variabila, cu un tablou clinic determinat de localizarea hidromei si efectul compresiv al acesteia, iar terapia chirurgicala nu este pe primul plan .

Chistul subarahnoidian

Chisturile subarahnoidiene reprezinta colecţii subarahnoidiene bine delimitate printr- o membrană fină arahnoidiană, de forma ovoidală, dezvoltate cel mai frecvent în fosa cerebrala mijlocie (în polul temporal), interemisferic şi cerebelos; sînt adesea congenitale. După relaţia cu spaţiul subarahnoidian aceste chisturi pot fi comunicante sau necomunicante; în cazul existenţei unei comunicări tip "supapă" sau în absenţa comunicării subarahnoidiene se poate produce mărirea progresivă a chistului cu efect compresiv şi tulburare circulatorie locală şi apariţia unui sindrom neurologic focal, frecvent crize epileptice. Uneori pot exista chisturi subarahnoidien multiple; nu au legatură cu sistemul ventricular şi sînt mai frecvente la sexul masculin (cu o rata de 4 / 1). Chisturile subarahnoidiene spinale sînt adesea asociate cu cifoscolioze la copil şi adolescent. Simptomatologia clinică este dependentă de localizarea, volumul şi efectul compresiv al chistului; diagnosticul întîmplător (prin CT sau IRM cranio-cerebral) în absenţa unui tablou clinic impune supraveghere prin explorări repetate pentru depistarea modificările de volum , corelaţia cu aspectele clinice şi pentru aprecierea unei eventuale indicatii neurochirurgicale.

Sindromul de hipertensiune intracraniană

Hipertensiunea intracraniană este creşterea presiunii intracraniene prin dereglarea mecanismelor de echilibru presional intracranian determinată de modificările de volum intrinseci ale compartimentelor intracraniene : parenchimul cerebral , lichidul cefalo-rahidian si conţinutul sanguin şi/sau prin adăugarea unui volum patologic (extrinsec – tumoră, hematom, abces cerebral).

Compensarea creşterii presiunii intracraniene include mecanisme de compensare presională şi de volum care sint eficiente cît timp complianţa cerebrală este mare şi mecanismele se desfăşoară unitar. Creşterea presiunii intracraniene face ca mecanismele de răspuns să nu mai asigure scăderea PIC şi apar tulburările circulatorii cu ischemie cerebrală şi herniile cerebrale.

Deplasarea de parenchim nervos datorită gradientului presional dintre compartimentele cranio-spinale produce : colabare ventriculară, edem emisferic unilateral , deplasare de ax median şi celelalte hernii cerebrale. Hernierea cerebrală este un mecanism de egalizare presională între compartimentele cranio-spinale ; implică alunecare, tracţionare şi forfecarea planurilor cu compresiune de structuri nervoase cu ischemie şi ramolismentul formaţiunilor nervoase implicate si tulburări neurologice grave.

Alterarea mecanismelor de control ale presiunii intracraniene şi evoluţia spre sindromul de hipertensiune intracraniană poate fi întîlnită în numeroase situaţii dintre care blocarea circulaţiei LCS-ului si edemul cerebral constituie circumstante frecvente. Sindromul de hipertensiune intracraniană constituie astfel o cauza foarte importanta de agravare neurologică şi evoluţie nefavorabilă spre deces.

Moartea neuronala se produce printr-o tulburare metabolică în urma căreia nu se mai asigură funcţionarea celulară şi apare prin mai multe mecanisme, dintre care cele mai importante sint :

- prezenţa unor factori toxici endogeni (prin insuficienţa hepatică, insuficienţa renală etc.) şi / sau exogeni (neurotoxine etc.),
- tulburările circulatorii cerebrale majore cu ischemie neuronală şi ischemia de trunchi cerebral,
- herniile cerebrale din hipertensiunea intracraniană cu compresiunea şi ischemia secundare.

Aceste situaţii reprezintă cauzele finale de deces în toate bolile independent de factorul etiologic iniţial şi de mecanismele patogenice presupuse.

Sindromul de hipotensiune intracraniană

Hipotensiunea intracraniană este scăderea presiunii intracraniene ; acesta poate fi determinată de scăderea volumului oricăreia dintre componentelor intracraniene : parenchimul cerebral, lichidul cefalo-rahidian şi conţinutul sanguin ori prin îndepărtarea rapidă a unui volum patologic în cazul existenţei unui echilibru presional realizat de mecanismele compensatorii eficiente. Cel mai frecvent hipotensiunea intracraniană este scăderea presiunii intracraniene prin scăderea volumului lichidului cefalo-rahidian .

Clinic hipotensiunea intracraniană se poate prezenta ca :

- formă acută, cu o simptomatologie violentă prezentă în clinostatism şi care poate evolua spre tulburări psihice şi modificarea stării de conştiinţă,
- formă subacută în care simptomele absente sau de intensitate redusă în clinostatism, apar ori sînt exacerbate în ortostatism,
- formă cronică, frecventă, cu simptomatologia apărută în ortostatism, de intensitate mai mică, suportabilă, cu o senzaţie de oboseală ce poate permite desfăşurarea unei activităţii, însă cu eficienţă scăzută.

Scăderea cantităţii normale de LCR din spaţiul cranio-spinal se poate produce prin :

- persistenţa unei soluţii de continuitate durală şi cauzele cele mai frecvente sînt :
    - manevrele care implică puncţia lombară : puncţia lombară exploratorie, mielografia, mielo-CT, rahianestezie,
    - fistula de LCS după traumatisme cranio-spinale,
    - intervenţii neurochirurgicale cranio-cerebrale sau spinale,
    - extrem de rar prin fistulă LCR spinală antero-laterală în chirurgia toracică,
- scăderea secreţiei de LCR prin diferite mecanisme (după radioterapie, senilă etc.)
- reducerea cantităţii de LCR prin drenaj ventriculo-peritoneal ,
- hipotensiunea intracraniană „spontană“, cînd nu se evidenţiază vreuna din cauzele menţionate mai sus, dar explorările au demonstrează existenţa unor fisuri arahnoidiene la nivelul tecii radiculare spinale sau cazul fistulei de LCR nazale oculte.
- există situaţii de hipotensiune intracraniană fără identificarea unei leziuni durale în cazuri de deshidratare, comă diabetică, uremie sau boli sistemice grave.

Există două mecanisme care sînt concomitente, acţionează împreună şi explică simptomatologia :

- scăderea volumului de LCS duce la deplasări ale structurilor endocraniene cu tracţiunea formaţiunilor ce conţin receptori pentru durere . Ortostatismul creşte tracţionarea acestor structuri cu accentuarea simptomatologiei.
- scăderea volumului de LCS determină scăderea presiunii intracraniene şi se produce o dilataţie a structurilor vasculare intracraniene, ceea ce determină cefaleea accentuată în ortostatism.

ABREVIERI

BHE - barieră hemato-encefalică
BHM - barieră hemato-medulară
CT - computer tomografie
IRM - imagerie prin rezonanţă magnetică
LCS - lichidul crebro-spinal
PIC - presiune intracraniană
PL - puncţie lombară
SSA - spaţiul subarahnoidian
SNC - sistem nervos central

HIPERTENSIUNEA INTRACRANIANA

Sef Lucrari Dr St M Iencean
Universitatea de Medicina si Farmacie “Grigore T Popa” Iasi

Hipertensiunea intracraniană (HIC) este creşterea presiunii intracraniene produsa prin dereglarea mecanismelor de echilibru presional intracranian. Echilibrul presional intracranian se menţine prin păstrarea constantă a volumelor compartimentelor endocraniene: parenchimul cerebral, lichidul cefalo-rahidian şi conţinutul sanguin. Cresterea intrinsecă de volum a compartimentelor intracraniene şi / sau adăugarea unui volum extrinsec determină cresterea presiunii intracraniene peste valorile normale. Cunoasterea patogeniei hipertensiunii intracraniene s-a făcut progresiv prin precizarea simptomelor majore şi stabilirea relaţiei între prezenţa HIC şi existenţa unui proces înlocuitor de spaţiu intracranian. Hipertensiunea intracraniană poate exista şi în absenţa leziunilor expansive intracraniene şi în aceste situaţii s-a folosit denumirea de pseudotumor cerebri .

Hipertensiunea intracraniană a fost împărţită initial în două grupe principale:
- hipertensiunea intracraniană apărută în procesele expansive intracraniene şi
- hipertensiunea intracraniană pseudotumorală, apărută în alte boli decît procesele expansive intracraniene, cunoscută şi sub denumirea de pseudotumor cerebri.

Orice sindrom de HIC are o etiologie si un mecanism patogenic; pe masura ce cunostintele si modalitatile de explorare cranio-cerebrala au evoluat, s-au precizat cauzele si patogenia majoritatii sindroamelor de HIC si formele de hipertensiune intracraniana cu etiologie neclara au ramas tot mai putine.

Sindroamele de HIC cu etiologie neprecizata sunt incluse in categoria de hipertensiune esentiala sau idiopatica, numita si pseudotumor cerebri. Toate sindroamele de HIC sunt secundare, chiar daca pentru HIC idiopatica inca nu este precizata etiologia sau patogenia.

În prezent după etiologie şi mecanismele prin care apare dereglarea relaţiei volum-presiune intracraniană sînt diferenţiate mai multe tipuri de hipertensiune intracraniană :

I. HIC idiopatică sau HIC esenţială, cunoscută si sub numele de pseudotumor cerebri . Etiologia nu este clar stabilită. Apare în boli endocrine, tulburări metabolice sau diverse boli hematologice etc. Ipoteza patogenică actuală se bazează pe dereglarea barierei hemato-encefalice concomitent cu tulburarea dinamicii circuitelor fluidice intracraniene dar cu menţinerea autoreglării circulaţiei cerebrale.

II. HIC secundara, cu etiologia si mecanismele patogenice clare:

1. HIC parenchimatoasă apare în procesele expansive intracraniene (tumori cerebrale, hematoame intracraniene, abcese cerebrale etc.), în edemul cerebral traumatic, în ischemia cerebrală cu edem cerebral hipoxic, în intoxicaţii generale cu neurotoxine etc.

2. HIC prin tulburările dinamicii LCR-ului . Tulburările de dinamică ale LCR-ului pot fi:
- tulburări ale circulaţiei LCR-ului de la formare pînă la rezorbţie şi
- tulburări ale mecanismelor de rezorbtie ale LCR-ului în sistemul de drenaj venos.

3. HIC vasculară apare cînd creşterea presiunii intracraniene este secundară tulburărilor circulaţiei sanguine, cerebrale sau extracerebrale. Mărirea volumului parenchimului cerebral în HIC vasculară este produsă prin edem cerebral sau prin creşterea volumului sanguin cerebral („creier congestiv”). Edemul cerebral şi / sau parenchimul cerebral congestiv determină creşterea presiunii intracraniene. Creşterea volumului sanguin cerebral apare în cazul unui aport sanguin arterial

crescut intracranian sau în scăderea ori blocarea drenajului venos.
Relatia temporală etiologică împarte cauzele hipertensiunii intracraniene în :
- cauze acute ce determină cresterea acută a presiunii intracraniene cu instalarea rapidă a sindromului de HIC si care includ traumatismele cranio-cerebrale, leziunile ischemice acute sau hemoragia intracerebrală; de asemenea infectii ca encefalita sau meningita pot duce la HIC;
- cauze cronice , care produc cresterea progresivă a presiunii intracraniene si decompensare tardivă a HIC; acestea includ multe din tumorile intracraniene, blocarea progresivă a circulatiei LCS-ului, hematomul subdural cronic, hipertensiunea intracraniană idiopatică etc.

Cresterea presiunii intracraniene (PIC) induce tulburări fiziopatologice în urma cărora structurile endocraniene suferă modificări specifice si rezultă o simptomatologie şi modificări paraclinice caracteristice, corelate cu afecţiunea cauzală.

Hipertensiunea intracraniană este un semn al bolii cauzale şi evoluează ca un sindrom odată cu aceasta sau poate evolua aparent independent . Evoluţia hipertensiunii intracraniene ca sindrom rezultă din transformarea creşterii PIC în mecanism patogenic şi din progresia simptomelor caracteristice, a caror intensitate poate depăşi chiar simptomatologia bolii iniţiale.

Presiunea intracraniană. Postulatul Monro-Kellie

Presiunea intracraniană este presiunea intrinsecă dezvoltată de structurile endocranio-spinale (parenchim nervos, sînge şi LCS) si rezultată din efectul forţelor tensionale ale conţinutului asupra învelişului limitant dural. Factorul determinant al presiunii intracraniene este reprezentat de volumul şi distribuţia apei în spaţiul craniospinal.

Valorile presiunii intracraniene se raportează la valoarea presiunii atmosferice. Obisnuit presiunea intracraniană (PIC) are valorile normale medii cuprinse între 2 mm şi 12 mm Hg, cu valori maxime pînă la 15 – 20 mm Hg , corespunzînd valorilor de 80-150 mm H2O .Copilul mic are valorile normale ale PIC mai mici, cu valorile maxime pînă la aproximativ 10 mm Hg. Presiunea intracraniană poate avea valori negative depinzînd de poziţia corpului şi a capului sau poate prezenta creşteri mari pentru perioade extrem de scurte de timp (în timpul strănutului etc.).

Monro în 1783 şi Kellie în 1824 au stabilit relatiile între craniu şi conţinutul cerebral si au postulat că volumul endocranian intradural este constant şi conţinutul său reprezentat de creier şi de conţinutul său sanguin este incompresibil. Burrows în 1864 a completat această teorie cu ideea schimburilor reciproce între circulaţia sanguină şi LCS. La începutul secolului trecut Weed şi McKibben (1919, 1929) au definitivat conceptul de schimburi reciproce între toate componentele endocraniene. Orice variaţie de volum a uneia din cele trei componente este imediat compensată de schimbările în volumul celorlalte componente .

Conţinutul endocranian este reprezentat de :
- parenchimul cerebral : 80 % - 83, 5 % din care aproximativ 10% este reprezentat de fluidul extracelular parenchimatos ,
- lichid cefalo-rahidian : 10 %,
- sînge şi vase cerebrale : 7 % - 10 %.

Relaţia Monro-Kellie sau postulatul Monro-Kellie , cu completările ulterioare , stabileşte că :

Volumul parenchimatos + Volumul sanguin cerebral + Volumul LCR = Constant

Modificarea volumului unei componente endocraniene este însosită de o modificare de volum în sens opus, cu rol compensator, din partea celorlalte componente pentru menţinerea constanţei volumului endocranian.

Aparitia si expansiunea unui volum nou endocranian se face pe seama volumelor normale preexistente:

Volum parenchimatos	+	Volum sanguin cerebral	+	Volum LCS	+	*Volum suplimentar patologic*	=	Volum intracranian constant

Constanţa volumelor endocraniene implică un volum fix al conţinătorului ; relaţia nu este valabilă la copilul cu suturile neosificate, unde modificările volumului endocranian pot induce creşterea volumului neurocraniului .

Componentele lichidiene endocraniene prezintă valori presionale care le permit circulaţia între diferite sectoare intracraniene, circulatia extra- intracraniană şi îndeplinirea rolurilor fiziologice.
Presiunea sanguină arterială poate varia în jurul valorilor normale medii de 100 mmHg , cu maxime admise pînă la 150 mmHg , iar presiunea LCS –ului este de aproximativ 10 mmHg. Presiunea parenchimatoasă este în echilibru cu presiunea LCS -ului din sistemul ventricular şi spaţiile subarahnoidiene.

Presiunea parenchimatoasă	=	Presiunea indusă vascular	+	Presiunea fluidului parenchimatos	=	Presiunea interstiţială	=	Presiunea LCR

Presiunea interstiţială rezultată este egală cu presiunea LCR-ului ventricular sau subarahnoidian şi determinarea oricărei dintre acestea constituie valoarea presiunii intracraniane .

PIC = Presiunea interstiţială parenchimatoasă = Presiunea LCR

Circulaţia sanguină cerebrală este asigurată prin diferenţa dintre presiunea sanguină şi presiunea intracraniană. Asigurarea unui debit sanguin cerebral uniform este fundamentală pentru funcţionarea cerebrală. Mecanisme complexe de autoreglare ale circulaţiei cerebrale asigură o presiune de perfuzie cerebrală de minim 70 mm Hg şi debitul sanguin cerebral se menţine normal la valori cvasi-constante de 50 – 65 ml / 100 g / min

Păstrarea integrităţii morfo-funcţionale a parenchimului cerebral impune ca presiunea de perfuzie cerebrală să fie menţinută la valori adecvate în relaţie cu presiunea intracraniană.

Clinica hipertensiunii intracraniene
Tabloul clinic al hipertensiunii intracraniene cuprinde două grupede simptome :
- principale, reprezentate de cefalee, vărsături, edem papilar şi tulburările psihice,
- secundare sau accesorii care sînt iritaţia meningiană, pareze de nervi oculomotori, tulburări vegetative, uneori crize comitiale.

Asocierea între cefalee şi modificările de fund de ochi este semnificativă pentru hipertensiunea intracraniană. Adăugarea tulburărilor psihice şi /sau a vărsăturilor constituie un tablou clinic patognomonic pentru hipertensiunea intracraniană.
Cefaleea este cel mai frecvent simptom din hipertensiunea intracraniană; este prezentă în 55 - 60% din cazurile de tumori intracraniene, dar în aproape 90% din celelalte cazuri de hipertensiune intracraniană. Cefaleea poate apare precoce, ca prin simptom, cu caracter progresiv sau se instalează tardiv, în raport cu evoluţia bolii care determină sindromul de HIC. Cefaleea poate fi generalizată sau difuză şi

localizată. În contrast cu acest caracter evolutiv al cefaleei din hipertensiune intracraniană, cefaleea din alte afecţiuni îşi păstrează caracteristicile perioade îndelungate .
Se consideră că cefaleea din HIC apare prin sumarea mai multor mecanisme prin care sînt excitaţi receptorii intracranieni pentru durere:
- dilatare venoasă cerebrală secundară hipercapniei,
- tracţionarea venelor cerebro - meningee „în punte”,
- stimularea receptorilor algici din dura mater bazală prin tensionarea arterelor de la baza craniului,
- stimularea locală a receptorilor algici durali în leziunile parenchimatoase superficiale,
- iritarea şi lezarea unor nuclei, centri sau circuite implicaţi în mecanismele durerii, prin efectele mecanice de compresie şi deplasare de structuri datorită dezvoltării tumorale.

Puseele hiperalgice pot să apară legate de mişcările capului, cînd se poate produce blocarea circulaţiei LCR. În cazul unui copil mic, sau sugar, doar agitaţia poate sugera cefaleea, impunîndu-se corelarea cu alte semne şi explorări.
Edemul papilar este considerat împreună cu cefaleea un semn patognomonic, deoarece este produs prin creşterea presiunii intracraniene şi evoluează concordant cu sindromul de hipertensiune intracraniană. Instalarea edemului papilar se produce treptat şi adesea există o corespondenţă cu tulburările de acuitate vizuală.

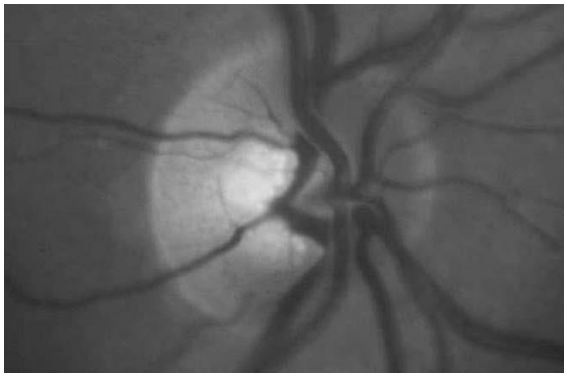

a

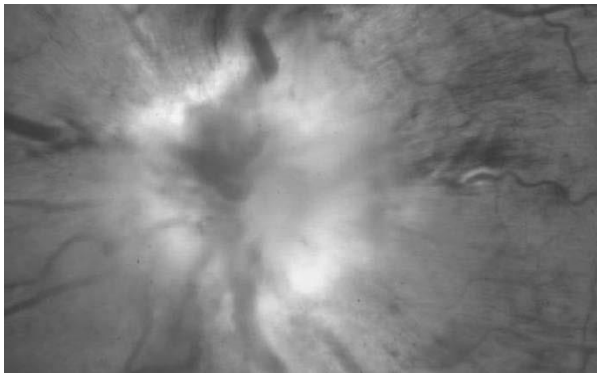

b

Figura 1. Examenul de fund de ochi :
a. papila normală , b. edem papilar cu stază venoasă

În cazul progresiei hipertensiunii intracraniene se instalează atrofia optică secundară caracterizată prin decolorare şi escavare progresivă papilară şi reaparaţia delimitării marginilor papilei.
Există situaţii cînd creşterea PIC nu se evidenţiază prin apariţia edemului papilar:
- instalarea acută a sindromului de HIC,
- atrofie optică bilaterală preexistentă,
- la copiii mici edemul papilar este mai rar deoarece pe măsura creşterii PIC este posibilă creşterea volumului cranian.
- la vîrstnici, în general după 60 - 65 ani, edemul papilar este mai rar sau mai puţin accentuat datorită frecvenţei atrofiei cerebrale.
Vărsăturile in mod clasic fac parte din triada patognomonică pentru sindromul de hipertensiune intracraniană. Vărsăturile apar în general tardiv în evoluţia hipertensiunii intracraniene şi frecvenţa lor este dependentă de vîrsta pacientului şi de cauza creşterii PIC.

Tulburările psihice sînt adesea mai frecvente decît voma . Creşterea PIC determină instalarea şi evoluţia edemului cerebral şi scăderea fluxului sanguin cerebral cu diminuarea progresivă a activităţii psihice. Accentuarea tulburărilor psihice corespunde creşterii presiunii intracraniene cu afectarea debitului sanguin cerebral şi se manifestă prin tulburări de comportament (iritabilitate, impulsivitate, agresivitate), afectarea capacităţii de raţionament şi scăderea marcată a eficacităţii intelectuale.

Alături de aceste semne, care constituie tabloul clinic caracteristic pentru hipertensiunea intracraniană progresivă parţial compensată sau înaintea producerii decompensării, pot fi prezente şi alte semne (mai puţin frecvente şi cu semnificaţie mai redusă) :
- pareze de nervi oculomotori (oculomotorul extern) cu diplopie intermitentă sau permanentă;
- semne de iritaţie meningiană (evocatoare pentru posibilatatea de angajare cerbeloasă în absenţa hemoragiei subarahnoidiene).
- tulburări endocrine prin compresiune directă bazal - lichidiană şi expansiune intraselară datorită HIC şi cu aspect secundar de şa turcească goală („emptu sella”);
- crizele comiţiale - frecvente în tumori supratentoriale cu hipertensiune intracraniană;
(„iritaţia” corticală indusă tumoral este relevată mai precoce prin creşterea presiunii intracraniene)
- tulburări acustico vestibulare - vertij, nistagmus etc, care par dependente de localizarea tumorală în fosa cerebeloasă.
Tabloul clinic poate fi complet sau cel mai frecvent predomină un simptom. Debutul poate fi rapid , cu apariţia majorităţii simptomelor într-un interval scurt de timp, sau progresiv cu instalarea lentă a simptomatologiei.
În raport de vîrstă simptomatologia prezintă cîteva particularităţi care diferenţiază sindromul de HIC la copilul mic şi la vîrstnic de tabloul clinic al adultului.
  În cazul decompensării sindromului de hipertensiune intracraniană tabloul clinic se modifică rapid şi alarmant:
- simptomele tipice se accentuează foarte mult: cefaleea, vărsăturile, tulburările psihice,
- simptomatologia bolii cauzale poate deveni pregnantă, se produc crize convulsive iniţiale sau creşte frecvenţa şi durata crizelor convulsive preexistente, apar sau se accentuează deficite motorii; sau simptomatologia bolii cauzale prezentă, dar discretă, devine nesemnificativă faţă de simptomele manifeste de HIC
- apar tulburări neurologice şi vegetative determinate de suferinţa diencefalo mezencefalică şi apoi a restului trunchiului cerebral, cu aspect de agravare progresivă.
   Agravarea sindromului de HIC se evidenţiază clinic prin tulburări de conştiinţă (vigilenţă): apatie, somnolenţă, confuzie, torpoare ; starea de comă; - tulburări vegetative (triada Cushing), sindrom piramidal, interesarea nervilor cranieni .

Hipertensiunea intracraniană idiopatică
   Hipertensiunea intracraniană idiopatică numita inca si *pseudotumor cerebri* este caracterizată prin creşterea presiunii intracraniene în absenţa unui proces expansiv intracranian, a hidrocefaliei, a unei infecţii intracraniene, a trombozei sinusurilor venoase durale sau a encefalopatiei hipertensive. Astfel hipertensiunea intracraniană idiopatică corespunde doar parţial vechii denumiri de pseudotumor cerebri .
   Diagnosticul de hipertensiune intracraniană idiopatică poate fi pus numai după măsurarea presiunii intracraniene şi după explorarea neuroimagistică completă.
Criteriile de diagnostic ale hipertensiunii intracraniene idiopatice sînt :

- explorarea LCS : presiunea lichidului cefalo-rahidian este mai mare de 25 cm H_2O, adică mai mare de 18 - 20 mm Hg (manometrie lombară), lichidul cefalo-rahidian are compoziţie normală : proteinorahie normală sau scăzută şi celularitate normală,
- tablou clinic : sînt prezente simptome determinate de presiunea crescută intracraniană : edem papilar , cefalee, cu absenţa semnelor de localizare neurologică (pareza de abducens nu este semn focal).
- explorarea cerebrală : prin computer tomografie sau rezonanţă magnetică constată aspecte normale cranio-cerebrale, eventual se poate evidenţia un sistem ventricular redus de dimensiuni (de aspect colabat) - fără semnificaţie, sau şa turcească goală (empty sella) ; de asemenea nu există vreo suspiciune clinică sau neuroimagistică de tromboză de sinus venos intracranian.

Un element orientativ este predomimenţa sexului feminin cu o proporţie femei / bărbaţi de aproximativ 2-8 / 1 , cu interesarea grupelor de vîrstă 20 - 50 de ani şi cu incidenţa maximă în decada a treia de vîrstă.

Pentru situaţiile patologice foarte diverse în care apare hipertensiunea intracraniană idiopatică şi fără o relaţie etiopatogenică clară se foloseşte termenul de „factori asociaţi”. Condiţiile patologice în care apare hipertensiunea intracraniană idiopatică sînt numeroase şi dificil de sistematizat : tulburări metabolice şi endocrine , obezitatea , hipotiroidie, anomalii paratiroidiene, etc., anemii prin carenţa de Fe; boli de sistem - lupus eritematos; medicamente: - acid nalidixic, tetracicline, vitamina A, carbonat de litiu, sindroame familiale, etc.

Mecanismele patogenice sunt reprezentate de afectarea barierei hemato-encefalice cu hiperproducţie de fluid interstiţial şi edem cerebral extracelular ; lichidul cefalo-rahidian este produs normal, există schimburi crescute dinspre fluidul interstiţial spre LCR la nivel transependimar şi pial transcerebral ; se produce o rezorbţie crescută a LCR-ului şi există un eflux venos rapid. Aceste circuite fluidice justifică presiunea mare a lichidului cefalo-rahidian şi permit menţinerea autoreglării circulatorii cerebrale cu funcţionare nervoasă normală.

Sindromul clinic cuprinde în general doar cefaleea, uneori apar progresiv tulburări de vedere (scăderea acuităţii vizuale) şi pareze de oculomotori. Examenul de fund de ochi evidenţiază edemul papilar, care este prezent în toate cazurile de hipertensiune intracraniană idiopatică.

Tratamentul este simptomatic pentru cefalee şi se administrează antiedematoase cerebrale tip dexametozonă sau diuretice (acetazolamidă, furosemid) pentru scăderea presiunii intracraniene.

S-au folosit puncţii lombare repetate şi şuntare lombaro-peritoneală cu rezultate clinice bune.

Hipertensiunea intracraniană parenchimatoasă

Hipertensiunea intracraniană parenchimatoasă este creşterea presiunii intracraniene datorită modificărilor de volum intracraniene printr-o leziune parenchimatoasă intrinsecă (expansivă intraparenchimatoasă, edem cerebral etc.) sau extrinsecă (compresiune extraparenchimatoasă tumorală, traumatică, infecţioasă etc.). Leziunea cerebrală primară şi modificările secundare de volum endocraniene (volum nou expansiv sau compresiv, edem cerebral hipoxic sau traumatic etc.) produc dereglarea mecanismelor de echilibru presional intracranian .

Hipertensiunea intracraniană parenchimatoasă poate să apară în :
- leziunile înlocuitoare de spaţiu intracranian : tumori cerebrale, hematoame intracraniene, abcese cerebrale, leziuni chistice intracraniene etc.,
- edemul cerebral traumatic,
- edemul cerebral hipoxic prin ischemia cerebrală secundară posttraumatică sau din hemoragia subarahnoidiană,
- intoxicaţii generale cu neurotoxine (endogene sau exogene) etc.

Hipertensiunea intracraniană parenchimatoasă cu debut acut

Hipertensiunea intracraniană parenchimatoasă cu debut acut apare atunci cînd creşterea presiunii intracraniene este foarte rapidă prin modalitatea precipitată a producerii leziunii sau prin depăşirea bruscă a mecanismelor de compensare presională în cazul unei leziuni intracraniene cu evoluţie progresivă infraclinică. HIC acută prin leziune brutală cranio-cerebrală este tipică pentru traumatismele cranio-cerebrale grave, dar se poate întîlni şi în alte suferinţe cerebrale instalate acut ca hematoamele intraparenchimatoase apărute pe fondul hipertensiunii arteriale sau prin ruperea unei malformaţii vasculare cerebrale etc. Simptomele de debut în cazul acestor afecţiuni sînt reprezentate de simptomele hipertensiunii intracraniene decompensate .

1. Hipertensiunea intracraniană acută în traumatismele cranio-cerebrale

Patogenia traumatismelor cranio-cerebrale cuprinde modul de acţiune al agentului traumatic şi de transmitere a forţei lezionale asupra extremităţii cefalice şi modul de reacţie al structurilor endocraniene la acţiunea agentului traumatic .

Apariţia sindromului de hipertensiune intracraniană şi deteriorarea clinică este determinată de modul în care se produc leziunile endocraniene şi rapiditatea cu care este depăşit volumul endocranian limită pînă la care se poate asigura compensarea presională.

Leziunile primare sau secundare traumatice determină creşterea presiunii intracraniene prin mărirea volumului endocranian datorită :

1. - unui volum suplimentar adăugat prin :
   - hematom intraparenchimatos traumatic
   - hematom extraparenchimatos - subdural
     - extradural
2. - creşterea volumului parenchimului cerebral prin :
   - edem cerebral ,
   - edemaţierea cerebrală congestivă („ creier congestiv “)
3. - creşterea volumului LCR-ului (hidrocefalie acută posttraumatică) prin :
   - blocarea circulaţiei LCR prin : - sînge intraventricular,
     - hematom în fosa posterioară,
     - contuzie cerebeloasă cu edem , cu blocarea ventriculului al IV-lea .
   - blocarea rezorbţiei LCR în hemoragia subarahnoidiană.

Mecanismele prin care apare hidrocefalia acută posttraumatică o includ în forma patogenică de hipertensiune intracraniană produsă prin tulburările de dinamică ale LCR-ului.

Apariţia sindromului de hipertensiune intracraniană acută imediat posttraumatic depinde de viteza creşterii volumului suplimentar endocranian sau a expansiunii volumului parenchimului cerebral şi deci de rapiditatea creşterii presiunii intracraniene pînă la valoarea limită normală de 20 mm Hg şi apoi peste această valoare.

Toate cazurile de traumatisme cranio-cerebrale grave au indicaţie pentru monitorizarea presiunii intracraniene :

- bolnavi în comă cerebrală traumatică cu scorul GCS cuprins între 3 – 8 , cu imagine computer tomografică cranio-cerebrală patologică care necesită rezolvare neurochirurgicală.
- bolnavi în comă cerebrală traumatică (scorul GCS cuprins între 3 – 8), cu examinare CT cerebrală normală, dar care are unul dintre următorii factori de risc :
  - vîrsta peste 40 de ani,
  - deficit motor uni- sau bilateral, sau răspuns motor tip decerebrare / decorticare uni sau bilateral
  - valorile tensiunii arteriale sistolice sub 90 mm Hg la prezentare.

Terapia traumatismelor cranio-cerebrale grave trebuie făcută ţinînd cont de datele astfel obţinute care atenţionează asupra creşterii presiunii intracraniene, scăderii presiunii de perfuzie cerebrală, concomitent cu tratamentul tulburărilor metabolice din parenchimul cerebral.

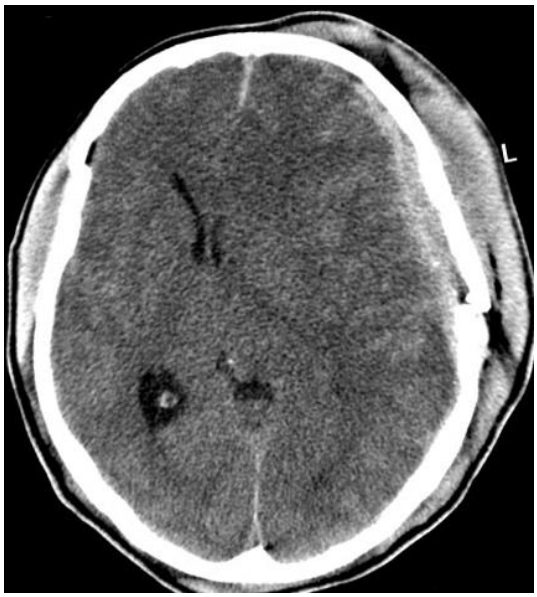

Figura 2 Fractură craniană bilaterală cu hematom extradural sub traiectul de fractura parietal stîng , cu edem traumatic marcat şi cu sindrom de HIC traumatic acut emisferic stîng; comă gradul III, scor Glasgow 5

2. Hipertensiunea intracraniană parenchimatoasă acută netraumatică

Hipertensiunea intracraniană parenchimatoasă cu debut acut poate apare în leziunile intracraniene parenchimatoase netraumatice cu debut brusc cum sînt hematoamele intraparenchimatoase apărute pe fondul hipertensiunii arteriale sau prin ruperea unei malformaţii vasculare cerebrale etc. Adesea în aceste situaţii se combină creşterea brutală de volum a hematomului intracerebral cu blocajul circulaţiei LCR-ului prin efracţia sîngelui în sistemul ventricular, ceea ce determină şi apariţia unei hidrocefalii obstructive acute.

Hipertensiunea intracraniană parenchimatoasă cu debut acut poate să apară şi în cazul unei leziuni intracraniene puţin simptomatică (tumoră, abces etc.) cu sindrom de HIC compensat initial si apoi se produce depăşirea bruscă a mecanismelor de compensare presională.

Hipertensiunea intracraniană parenchimatoasă cu debut acut poate să apară şi în absenţa unei leziuni înlocuitoare de spaţiu intracranian, în cazul sindromului de encefalopatie posterioară reversibilă (PRES) [numit şi de sindromul de leucoencefalopatie posterioară reversibilă = RPLS] de etiologie nehipertensivă. Sindromul de encefalopatie posterioară reversibilă (PRES) este manifestarea clinică a unui sindrom acut de HIC reversibil .

II. Hipertensiunea intracraniană parenchimatoasă cu debut progresiv

Procesele expansive intracraniene cu evoluţie progresivă se pot manifesta clinic iniţial printr-un sindrom neurologic de focar sau altă simptomatologie nespecifică iar ulterior se adaugă simptomatologia hipertensiunii intracraniene. Tumorile benigne intracraniene au o rată lentă de creştere de volum şi

sindromul neurologic se instalează progresiv, iar sindrmul de HIC poate apare tardiv . Tumorile maligne au o rată de dezvoltare rapidă şi sindromul neurologic apare precoce. Apariţia sindromului de hipertensiune intracraniană depinde de caracteristicile leziunilor endocraniene. Aceste caracteristicile lezionale se referă la : viteza de mărire a volumului suplimentar dependentă de natura leziunii , efectul biologic asupra ţesutului cerebral adiacent şi de localizarea volumului suplimentar (compresiune directă asupra structurilor vitale, blocarea circulaţiei LCR-ului) .
Glioamele cerebrale cu grad redus de malignitate Sindromul de HIC cu edem papilar apare mai rar deoarece frecvent localizarea tumorală nu afectează circulaţia LCR-ului şi deoarece simptomele dominante aduc pacientul la medic înainte de creşterea volumului tumorii care să producă semne de hipertensiune intracraniană.
Glioamele cerebrale de grad ridicat de malignitate Mecanismele care determină apariţia sindromului HIC sînt locale parenchimatoase : compresiune asupra structurilor vecine sau căile de circulaţie ale LCR-ului şi difuze intracraniene date de creşterea presiunii intracraniene prin volumul tumoral.
Metastazele cerebrale sînt însoţite de edem cerebral important şi hipertensiunea intracraniană este prezentă frecvent.
Tumorile benigne intracraniene prezintă o rată de creştere lentă şi clinica este reprezentată de sindroamele neurologice focale şi tardiv de sindromul de hipertensiune intracraniană. Cel mai frecvent sindromul de HIC apare prin blocajul circulaţiei LCR-ului .

Hipertensiunea intracraniană prin tulburările dinamicii LCS-ului
Hipertensiunea intracraniană prin tulburările dinamicii LCS-ului este creşterea presiunii intracraniene determinată de tulburările circulaţiei LCS-ului din momentul formării sale la nivelul plexurilor coroide şi pînă la trecerea lui în circulaţia venoasă.
Tulburările de dinamică ale lichidului cefalo-rahidian sînt:
- tulburări ale circulaţiei LCS-ului de la formare pînă la la locul de rezorbţie . Sistemul ventricular supraiacent obstrucţiei îşi măreşte volumul şi se produce o hidrocefalie internă obstructivă.
- tulburări ale trecerii LCS-ului în sistemul de drenaj venos (rezorbţie).
Hipertensiunea intracraniană în hidrocefalia internă obstructivă
Hipertensiunea intracraniană este determinată de tulburările circulaţiei LCR-ului .
Blocajul circulaţiei LCR-ului se realizează prin:
- stenoză de apeduct Sylvius – malformativă, tumorală, prin hemoragie intraventriculară sau stenoză secundară inflamatorie.
- procesele expansive intraventriculare de ventricul III sau de ventricul IV care blochează circulaţia LCR-ului.
- blocarea extrinsecă a sistemului ventricular prin leziuni paraventriculare.
- obstrucţia comunicărilor cu cisternele subarahnoidiene - foramen Magendie, foramene Luschka;
Simptomele hidrocefaliei variază după vîrsta apariţiei bolii, modalitatea progresiei hidrocefaliei şi caracteristicile individuale. Evolutia sindromului de HIC este rapidă şi dacă nu se intervine cu terapia adecvată se ajunge la hipertensiune intracraniană decompensată
Tratamentul are ca scop restabilirea echilibrului între producerea şi absorbţia LCS-ului şi îndepărtarea sau ocolirea cauzelor unui blocaj în circulaţia LCS-ului .
In raport de etiologie şi mecanismul patogenic se face:
- tratamentul medical care poate diminua producerea de LCS – acetazolamidă,
- tratamentul neurochirurgical etiologic al leziunii compresive,
- tratament neurochirurgical de drenaj al LCS-ului :

- se montează un şunt ventriculo-peritoneal ,
- se practică ventriculostomia endoscopică a ventriculului III,
- se folosesc puncţii lombare de drenaj, repetate.

Hipertensiunea intracraniană prin scăderea rezorbţiei LCS-ului

Hipertensiunea intracraniană este determinată de scăderea rezorbţiei lichidului cefalo-rahidian prin diverse cauze care afectează direct mecanismele de rezorbţie. Structurile anatomice care asigură drenajul LCR-ului în sinusurile venoase pot fi interesate în meningita acută, în hemoragia subarahnoidiană din traumatisme, anevrisme etc, în carcinomatoză meningeală, în meningită cronică din sarcoidoză etc. Lichidul cefalorahidian se acumulează în sistemul ventricular şi se produce o hidrocefalie comunicantă, cu edem cerebral hidrocefalic periventricular şi cu sindrom de hipertensiune intracraniană .

Hipertensiunea intracraniană de etiologie vasculară

Hipertensiunea intracraniană poate apare în bolile cerebro-vasculare datorită tulburărilor circulatorii sanguine, cerebrale sau extracerebrale, care modifică dinamica fluidelor intracraniene şi determină creşterea presiunii intracraniene. Se produc tulburări în autoreglarea hemodinamicii cerebrale şi în continuare volumul parenchimului cerebral creşte prin edem cerebral sau prin mărirea volumului sanguin cerebral („creier congestiv”) cu creşterea secundară a presiunii intracraniene.

Tipurile vasculare de hipertensiune intracraniană au etiologii caracteristice şi apar prin:

- încetinirea sau scăderea fluxului venos intracranian în tromboflebitele şi trombozele venoase cerebrale, scăderea fluxului venos la nivelul sinusului longitudinal superior (SLS) în leziuni compresive direct (fractură cu înfundare etc.) sau în şuntarea SLS printr-o malformaţie arterio-venoasă intracraniană, sau bolile extracraniene care blochează circulaţia venoasă de retur la nivel cervical, reduc drenajul venos cerebral şi determină scăderea absorbţiei lichidului cranio-spinal şi apoi apariţia edemului cerebral.
- în encefalopatia hipertensivă, cînd se produce edem cerebral hidrostatic (prin ultrafiltrare) şi edemaţiere congestivă cerebrală (prin vasodilatţie).
- ischemia cerebrală sau stroke-ul ischemic scade aportul sanguin arterial şi determină edem cerebral ischemic, care este un edem cerebral mixt, atît edem celular (citotoxic) cît şi edem cerebral extracelular indus oncotic (vasogen).

Trombozele venoase cerebrale

Drenajul venos cerebral este încetinit sau chiar oprit în cazul bolilor care afectează circulaţia venoasă intracraniană sau în afecţiuni extracraniene care interesează vasele mari de la baza gîtului, în general prin compresiune de vecinătate.

Circulaţia venoasă cerebrală este redusă în : tromboflebite cerebrale şi tromboze venoase corticale superficiale, trombozele sinusurilor durale,tromboza sistemului venos profund şi tromboza sinusului cavernos. Ocluzia venoasă trombotică apare mai frecvent în următoarele situaţii etiologice : infecţii , leziuni tumorale la nivelul sinusului, traumatisme cranio-cerebrale, sarcină şi lehuzie etc., o incidenţă redusă o au calcificările coasei extinse sinusal (figura).

Simptomatologia este determinată de leziunea cauzală iniţială, după care pot apare simptome focale neurologice legate de progresia trombozei venoase şi simptome determinate de creşterea presiunii intracraniene. Adesea se produce un infarct venos care se asociază cu hemoragie cerebrală, ceea ce agravează tabloul clinic neurologic.

In general clinica evoluează pînă la un sindrom incomplet sau complet de hipertensiune intracraniană.

Tratamentul trombozelor venoase cu sindrom de HIC este :

- etiologic şi patogenic pentru afecţiunea vasculară, cînd este posibil ,

- patogenic pentru sindromul de hipertensiune intracraniană .

Un mecanism patogenic particular este scăderea fluxului venos la nivelul sinusului longitudinal superior (SLS) cu blocaj important al rezorbţiei LCR-ului :
- în malformaţiile arterio-venoase cu interesarea venei Galien (anevrisme de venă Galien) ;
la sugar şi copilul mic simptomatologia dominantă este afectarea cardiacă datorită creşterii întoarcerii venoase şi la copilul mai mare apare sindromul de HIC.
- în cazul unei fracturi craniene intruzive mediane care interesează treimea posterioară a SLS.
- la copiii cu craniostenoze cu anomalii ale drenajului venos care interesează sinusul sigmoid şi vena jugulară ce poate determina o hipertensiune venoasă, cu diminuarea drenajului LCR-ului şi creşterea presiunii intracraniene.

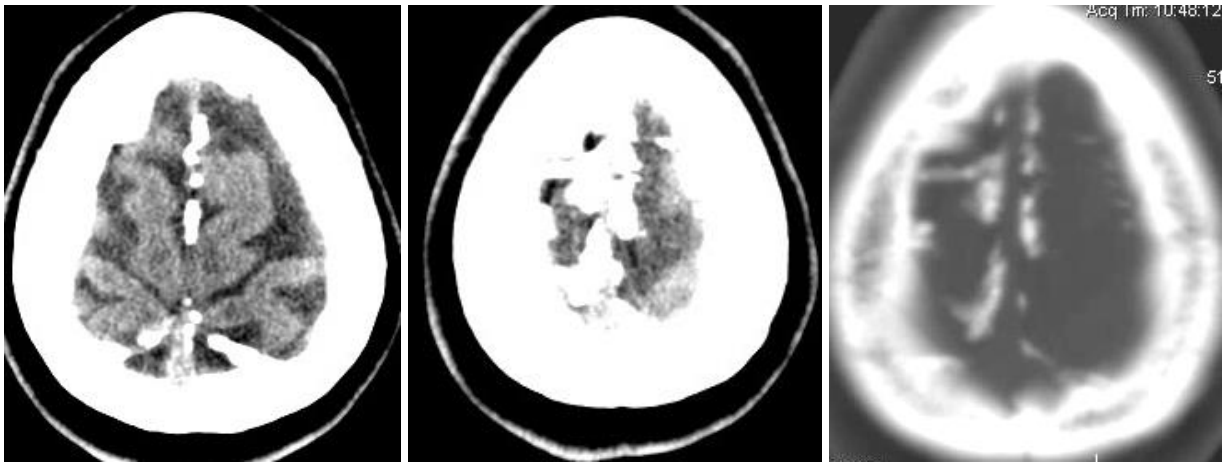

a b c

Figura 3. Calcificări la nivelul coasei creierului (a) extinse spre sinusul longitudinal superior (b), bilateral (c), cu încetinirea drenajului venos, scăderea rezorbţiei LCS-ului şi sindrom de HIC.

Encefalopatia hipertensivă
Hipertensiunea arterială este cel mai important factor predispozant pemntru bolile cerebro-vasculare şi cea mai frecventă complicaţie este hemoragia cerebrală. Creşterea exagerată a valorilor tensiunii arteriale sistemice determină de asemenea tulburări ale autoreglarii circulaţiei cerebrale cu alte suferinţe cerebrale secundare .
Encefalopatia hipertensivă este definită de tabloul clinic de hipertensiune intracraniană indusă de un puseu acut de hipertensiune arterială si apare in :
- hipertensiunea arterială „ malignă “,
- hipertensiunea arterială necontrolată / netratată în sarcină (eclampsia),
- hipertensiunea arterială din glomerulonefrită, feocromocitom etc.

Creşterea acută a valorilor presiunii sanguine duce la ineficienţa autoreglării vasculare cerebrale şi apare o dilataţie vasculară cerebrală generalizată şi / sau creşte permeabilitatea capilarelor cerebrale. Creşterea permeabilităţii barierei hemato-encefalice a fost constatată mai frecvent la nivelul substanţei cenuşii .
Creşterea volumului parenchimului cerebral se produce prin :

- edemaţierea cerebrală congestivă („ creier congestiv “) prin vasodilataţie,
- edem cerebral extracelular hidrostatic , prin ultrafiltrare în cazul menţinerii intacte a barierei hemato-encefalice (barieră hemato-encefalică închisă)
- edem cerebral extracelular oncotic (vasogen) prin lezarea barierei hemato-encefalice (barieră hemato-encefalică deschisă) .

Tratamentul encefalopatiei hipertensive este atît etiologic cît şi patogenic :
- tratamentul puseului hipertensiv, ca aspect etiologic şi
- tratamentul patogenic al sindromului de hipertensiune intracraniană.

Boala ischemică cerebro-vasculară

Ischemia cerebrală este determinată de insuficienţa circulatorie cerebrală , care se poate fi cronică sau acută. Stroke-ul ischemic reprezintă 85 % din bolile cerebro-vasculare. Leziunile cerebrale ischemice întinse se însoţesc de edem cerebral cu herniere cerebrală şi de creşterea presiunii intracraniene.
Infarctul ischemic cerebral extins cu fenomene de hipertensiune intracraniană este determinat de ocluzia sau stenoza unei artere magistrale cerebrale : artera carotidă internă sau un ram terminal care irigă un teritoriu întins, cum este artera cerebrală mijlocie.
Infarctul ischemic extins al arterei sylviene apare la aproximativ 10 % din pacienţii cu insuficienţă circulatorie cerebrală acută şi a fost numit infarct malign al arterei sylviene datorită mortalităţii crescute , de pînă la 80 % din cazuri, în ciuda mijloacelor terapeutice folosite.
Infarctul ischemic cerebelos masiv poate produce colabarea ventriculului al IV-lea cu apariţia unei hidrocefalii obstructive acute şi sindrom acut de HIC şi are efect compresiv direct asupra trunchiului cerebral cu apariţia tulburărilor vegetative.
In cazul stroke-ului ischemic emisferic cerebral, scăderea debitului sanguin în teritoriul arterei cerebrale mijlocii determină apariţia tulburărilor metabolice ischemice la nivelul parenchimului cerebral afectat. Permeabilitatea capilarelor cerebrale creşte (barieră hemato-encefalică deschisă) şi apare edemul cerebral extracelular oncotic (vasogen) . Evoluţia este în mod obişnuit rapidă cu extensia edemului cerebral, creşterea presiunii intracraniene şi apariţia herniei cerebrale subfalciforme (deplasare de linie mediană spre emisferul cerebral neafectat). Deşi mecanismul de creştere a presiunii intracraniene este prin ischemie cerebrală cu edem cerebral hipoxic, caracteristic pentru leziunile parenchimatoase, etiologia este reprezentată de afectarea unei artere magistrale cerebrale şi include stoke-ul ischemic în hipertensiunea intracraniană vasculară.

Evoluţia este rapidă spre decompensarea hipertensiunii intracraniene cu aproape 80 % rezultate nefavorabile în ciuda tratamentelor aplicate.
Se încearcă tratamentul etiologic al obstrucţiei arteriale şi tratamentul patogenic pentru sindromul de HIC . In primele trei ore de la debut se poate face administrarea intravenoasă de activator recombinat de plasminogen tisular (rtPA) în doză de 0.9 mg/kg , maxim 90 mg ; administrarea de streptokinază sau alţi agenţi trombolitici nu are aceeaşi eficienţă ca rtPA. Se tratează patogenic edemul cerebral cu diuretice osmotice (manitol), hiperventilaţie dacă există iminenţa dcompensării hipertensiunii intracraniene şi producerea de hernie cerebrală etc.
Uneori s-a încercat efectuarea unei intervenţii chirurgicale :
- craniectomie decompresivă de fosă cerebrală posterioară şi de evacuare a unui infarct cerebelos cu efect compresiv asupra trunchiului cerebral, eventual drenaj ventricular,
- craniectomie decompresivă şi evacuarea unui infarct masiv emisferic cerebral, ceea ce poate diminua hipertensiunea intracraniană, dar pacienţii care supravieţuiesc rămîn cu deficite neurologice majore.

Figura 4. Infarct malign de arteră sylviană
stîngă cu edem cerebral ischemic important
şi herniere cerebrală subfalciformă
(prin tulburare de ritm cardiac)

Tratamentul hipertensiunii intracraniene

Tratamentul hipertensiunii intracraniene depinde de tipul de hipertensiune intracraniană şi de stadiul evolutiv al bolii. Tratamentul este în primul rînd etiologic pentru a îndepărta cauza care a indus creşterea presiunii intracraniene, concomitent se încearcă stoparea mecanismelor patogenice prin care sînt afectate structurile nervoase şi se aplică un tratament simptomatic pentru a diminua intensitatea sindromului clinic. Termenul de tratament etiologic se referă la etiologia hipertensiunii intracraniene şi anume la cauza imediată care determină creşterea presiunii intracraniene : spre exemplu în situaţia unei metastaze cerebrale care duce la HIC, sensul de tratament etiologic este dat acţiunii de extirpare a metastazei şi nu are legătură cu etiologia şi terapia neoplaziei de origine. Tratament hipertensiunii intracraniene poate fi complex prin combinarea celor trei modalităţi terapeutice aplicate concomitent sau succesiv ori se aplică numai terapia patogenică şi cea simptomatică, în raport de stadiul clinic şi explorările paraclinice .
Precizarea tipului de hipertensiune intracraniană determină terapia care trebuie aplicată :

1. tratamentul este etiologic în :
   - procesele expansive intracraniene : tumori cerebrale, hematoame intracraniene, abcese cerebrale,chist hidatic etc. din hipertensiunea intracraniană parenchimatoasă,
   - encefalopatia hipertensivă din hipertensiunea intracraniană vasculară,
   - trombozele vaselor intracraniene, venoase sau arteriale, din hipertensiunea intracraniană vasculară,
   - tulburările de circulaţie ale LCR-ului prin existenţa unei tumori ventriculare sau paraventriculare cu apariţia hidrocefaliei obstructive,
   - tulburările de rezorbţie ale LCR-ului din meningita acută.
2. tratamentul patogenic se aplică în :

- toate cazurile de HIC cu etiologie cunoscută menţionate mai sus, pentru a opri evoluţia mecanismelor patogenice care au fost deja declanşate ,
- hipertensiunea intracraniană parenchimatoasă prin edem cerebral posttraumatic, edem cerebral hipoxic prin ischemia cerebrală secundară posttraumatică sau din hemoragia subarahnoidiană, intoxicaţii generale cu neurotoxine (endogene sau exogene) etc.
- hipertensiunea intracraniană de tip vascular prin tromboze venoase cerebrale, tromboză de sinus sagital superior cu scăderea drenajului venos si blocarea absorbtiei de LCR sau în edemul cerebral ischemic secundar din stroke-ul ischemic determinat de ocluzia sau stenoza vaselor cerebrale mari,
- hipertensiunea intracraniană prin tulburarea dinamicii LCR-ului
- hipertensiunea intracraniană idiopatică mai ales pentru blocarea evoluţiei unor complicaţii în raport de unele posibile mecanisme patogenice .

3. tratamentul simptomatic :
- toate cazurile de hipertensiune intracraniană la care se aplică terapia etiologică şi / sau patogenică beneficiază de tratamentul simptomatic în raport de simptomatologia prezentată,
- în hipertensiunea intracraniană idiopatică.

Tratamentul etiologic

I. In cazul unui proces expansiv intracranian care produce sindromul de hipertensiune intracraniană, tratamentul etiologic constă în intervenţia chirurgicală pentru îndepărtarea leziunii.
Tehnicile neurochirurgicale permit în foarte multe situaţii ablaţia respectivului proces expansiv intracranian :
- extirparea tumorilor cerebrale este completă sau parţială în raport de localizarea tumorii faţă de structurile nervoase elocvente şi depinzînd de caracterul benign sau malign al neoformaţiei. Prin îndepărtarea neoformaţiei dispare atît volumul suplimentar endocranian ca prim moment în dezvoltarea hipertensiunii intracraniene cît şi efectul compresiv asupra căilor de circulaţie ale LCR-ului şi efectul edematogen asupra parenchimului nervos adiacent.
- leziunile traumatice expansive, cu sau fără edem cerebral traumatic, sînt rezolvate chirurgical prin evacuarea hematoamelor traumatice, îndepărtarea dilacerării cerebrale edematogene etc.,
- alte leziuni expansive intracraniene, netumorale sau netraumatice, cum sînt abcesul cerebral, empiemul dural, chistul hidatic etc. sînt rezolvate neurochirurgical de obicei prin evacuare completă.

II. În cazul sindromului de HIC de etiologie toxică, cum este sindromul de encefalopatie posterioară reversibilă (PRES) secundar administrării de imunosupresoare sau citostatice , care acţionează posibil ca neurotoxice şi cu dezvoltarea edemului cerebral citotoxic, tratamentul constă în oprirea medicaţiei imunosupresoare sau citostatice, cu ameliorare în cîteva zile.

III. In cazul encefalopatiei hipertensive tratamentul etiologic este tratamentul crizei hipertensive cu revenirea progresivă, dar destul de rapid, la valori normale ale tensiunii arteriale.

IV. In hipertensiunea intracraniană de tip vascular prin tromboze venoase cerebrale, tromboză de sinus sagital superior etc. se pot folosi substanţe antitrombotice şi anticoagulante .

V. In stroke-ul ischemic determinat de ocluzia sau stenoza vaselor cerebrale mari se pot folosi substanţe cu acţiune fibrinolitică : tromboliza intravenoasă, enzime ce degradează fibrinogenul etc. Ocluzia trombotică de arteră sylviană poate beneficia de o anastomoză extra-intracraniană cu artera temporală superficială. Endarterectomia carotidiană şi angioplastia, cu îndepărtarea mecanică a coagulului sanguin ori cu montarea unui stent arterial, s-au practicat în urgenţă, dar unele procedee se prezintă mai ales ca tratamente chirurgicale profilactice pentru infarctul cerebral la pacienţi cu accidente vasculare cerebrale ischemice tranzitorii repetate.

VI. Hipertensiunea intracraniană meningeală secundară unei meningite acute beneficiază de tratamentul etiologic al meningitei bacteriene, care scade inflamaţia meningeală şi diminuă tulburările secundare de rezorbţie ale LCR-ului .

Tratamentul patogenic

Tratamentul patogenic se aplică în toate formele de hipertensiune intracraniană pentru a opri mecanismele patogenice prin care diverse cauze determină creşterea presiunii intracraniene şi prin care sînt depăşite capacităţile de compensare ale creşterilor presionale endocraniene.

Tratamentul patogenic are ca scop :

- să acţioneze asupra dezvoltării edemului cerebral, iar odată apărut să determine diminuarea edemului prin terapii medicamentoase sau să încerce scăderea efectului neoformaţiei sau al edemului cerebral perilezional asupra restului parenchimului nervos prin decompresiune chirurgicală,
- să împiedice apariţia hidrocefaliei interne şi în cazul hidrocefaliei obstructive constituite să scadă volumul LCR-ului ventricular ,
- să prevină tulburările circulatorii endocraniene sau să readucă spre normalitate circulaţia sanguină cerebrală deja afectată, pentru a opri evoluţia ischemiei cerebrale,
- în cazul unor semne premergătoare unei complicaţii, să stopeze evoluţia procesului respectiv (decompresiunea nervului optic în HIC idiopatică pentru oprirea evoluţiei cecităţii etc.),
- înaintea apariţiei sau la primele semne de decompensare a hipertensiunii intracraniene prin apariţia unei hernii cerebrale, să încerce manevre de protejare a parenchimului nervos prin drenaj ventricular, craniectomie decompresivă subtemporală, craniectomie de fosă cerebrală posterioară cu excizia arcului posterior al atlasului etc.

Tratamentul simptomatic

Tratamentul simptomatic este necesar în majoritatea cazurile de hipertensiune intracraniană pentru scăderea intensităţii simptomelor pînă îşi face efectul terapia etio-patogenică şi apoi concomitent cu aceastea. Se folosesc antialgice, antiemetice, antivertiginoase, anticonvulsivante, antitermice, sedative etc., în raport de simptomatologie.

Bibliografie

- Arseni C, Constantinescu Al I Hipertensiunea intracraniană Ed Academiei Române, Bucuresti 1972
- Bagdasar D, Arseni C Traite de neurochirurgie, Ed Academiei, Bucureşti,1951
- Constantinovici A, Ciurea AV Ghid practic de neurochirurgie, Ed Medicală, Bucureşti, 1998
- Donnan GA, Davis SM. Surgical decompression for malignant middle cerebral artery infarction: a challenge to conventional thinking. Stroke. 2003 ; 34 :2307.
- Dunn LT. Raised intracranial pressure.J Neurol Neurosurg Psychiatry. 2002 ;73 :i23-7.
- Forsyth R, Baxter P, Elliott T. Routine intracranial pressure monitoring in acute coma.Cochrane Database Syst Rev. 2001;3 :CD002043..
- Iencean St M A new classification and a synergetical pattern in intracranial hypertension . Medical Hypotheses , 2002;58:159-63.
- Iencean St M Brain edema - a new classification. Medical Hypotheses. 2003;61:106-9.

- Iencean St M Actual state in intracranial hypertension, Ed. „Gh. Asachi” Iaşi 2003
- Iencean St M Pattern of increased intracranial pressure and classification of intracranial hypertension. Journal of Medical Sciences, 2004, 4 :52- 58
- Iencean St M Vascular intracranial hypertension, J Med Sciences 2004 , 4,: 276 – 281
- Iencean St M Hipertensiunea intracraniană, Ed Institutul European, Iaşi, 2006
- Jiang JY, Xu W, Li WP, Xu WH, et al Efficacy of standard trauma craniectomy for refractory intracranial hypertension with severe traumatic brain injury: a multicenter, prospective, randomized controlled study. J Neurotrauma. 2005;22:623-8.
- Marmarou A. The pathophysiology of brain edema and elevated intracranial pressure. Cleve Clin J Med. 2004;71 Suppl 1:S6-8.
- Panigrahi M. Idiopathic intracranial hypertension. Neurosurgery. 2004;55:1231-2.
- Piper I, Barnes A, Smith D, Dunn L. The Camino intracranial pressure sensor: is it optimal technology? An internal audit with a review of current intracranial pressure monitoring technologies. Neurosurgery. 2001;49:1158-64.
- Rajpal S, Niemann DB, Turk AS. Transverse venous sinus stent placement as treatment for benign intracranial hypertension in a young male: case report and review of the literature. J Neurosurg. 2005;102:342-6.
- Schneider GH, Bardt T, Lanksch WR, Unterberg A. Decompressive craniectomy following traumatic brain injury: ICP, CPP and neurological outcome. Acta Neurochir Suppl. 2002;81:77-9.
- Shin RK, Balcer LJ. Idiopathic Intracranial Hypertension Curr Treat Options Neurol.2002;4:297-305.
- Stam J. Thrombosis of the cerebral veins and sinuses. N Engl J Med. 2005;352:1791-8.
- Tamimi A, Abu-Elrub M, Shudifat A, et al. Superior sagittal sinus thrombosis associated with raised intracranial pressure in closed head injury with depressed skull fracture. Pediatr Neurosurg. 2005;41:237-40.
- Tsumoto T, Miyamoto T, Shimizu M, et al . Restenosis of the sigmoid sinus after stenting for treatment of intracranial venous hypertension: case report. Neuroradiology. 2003 ;45:911-5.

HIDROCEFALIA

Sef Lucrări dr. Stefan Mircea Iencean

Hidrocefalia este creşterea volumului spaţiului lichidian intracranian şi în mod obişnuit se produce secundar creşterea presiunii intracraniene.

Hidrocefalia poate fi congenitală sau dobîndită; cauzele hidrocefaliei congenitale nu se cunosc. Hidrocefalia dobîndită are drept cele mai frecvente cauze existenţa unor obstrucţii tumorale, traumatismele, hemoragiile intracraniene şi infecţiile sistemului nervos.

Hidrocefalia internă este creşterea volumului sistemului ventricular , global sau segmentar, frecvent cu creşterea presiunii intracraniene.

Hidrocefalia externă este mărirea spaţiului subarahnoidian intracranian şi poate coexista cu atrofia cerebrală, mai ales la vîrstnici.

In prezent prin termenul generic de hidrocefalie în mod obişnuit este desemnată hidrocefalia internă.

Hidrocefalia poate fi activă atunci cînd componenta lichidiană intracraniană creşte în volum şi acţionează asupra parenchimului cerebral, căruia îi diminuă volumul prin compresiune (constituie o compresiune parenchimatoasă internă).

Cauzele creşterii volumului LCR-ului pot fi :

1. hipersecreţie de LCR, cu creşterea PIC, se poate produce în cazul papiloamelor de plex coroid intraventriculare hipersecretante (situaţie rară).

2. tulburări în circulaţia LCR-ului printr-o obstrucţie parţială sau completă a căilor ventriculare sau un blocaj al căilor periferice de circulaţie LCR şi se produce o hidrocefalie obstructivă.

Blocajul ventricular se poate produce prin procese expansive intraventriculare sau stenoză de apeduct Sylvius care blochează circulaţia LCR-ului, leziuni paraventriculare care produc o compresiune extrinsecă a sistemului ventricular sau prin blocarea comunicărilor cu cisternele subarahnoidiene.

Hidrocefalia traumatică, mai ales la adultul tînăr are o incidenţă mare, îndeosebi după contuziile cerebrale grave (se poate ajunge pînă la aproximativ jumătate din cazuri) iar hidrocefalia consecutivă hemoragiei subarahnoidiene afectează cel puţin 10% din cazuri.

În cazul apariţiei şi dezvoltării unei hidrocefalii interne obstructive la sugar şi copilul mic se produce concomitent creşterea volumului craniului cu rol compensator iniţial faţă de creşterea PIC. Hidrocefalia activă a sugarului are o evoluţie specifică. În cazurile de hidrocefalie stabilizată (situaţia de hidrocefalie compensată spontan), decompensarea poate apare ulterior în urma unui traumatism sau printr-o etiologie infecţioasă etc., cu tulburări grave de hipertensiune intracraniană.

3. diminuarea rezorbţiei LCR se poate produce:

- prin dereglarea mecanismelor de transfer membranar în sistemul venos de drenaj sau prin leziuni ale structurilor anatomice care asigură acest transfer, ce apar după hemoragia subarahnoidiană din traumatismele cranio-cerebrale, anevrisme intracraniene rupte etc., prin obstrucţia vilozităţilor arahnoidiene . Se produce un sindrom de HIC meningeală.
- prin creşterea presiunii sanguine venoase în malformaţiile venei lui Galien (la copil) sau în tromboza de sinus longitudinal sau în sindromul de venă cavă superioar etc. Acest mecanism patogenic bazat pe modificările de gradient presional din sistemul venos de drenaj include această formă în hipertensiunea intracraniană de etiologie vasculară.

Creşterea presiunii intracraniene şi dezvoltarea sindromului de hipertensiune intracraniană apar cel mai frecvent prin blocaj ventricular cu hidrocefalie internă obstructivă, datorită unor cauze intraventriculare sau prin compresiune paraventriculară (tumorală).

Hidrocefalia pasivă constă în diminuarea volumului parenchimului cerebral cu ocuparea pasivă de către LCR a spaţiului astfel apărut.

Tipuri de hidrocefalie

După etiologie, hidrocefalia internă poate fi :

- congenitală sau
- dobîndită .

Hidrocefalia congenitală este prezentă la naştere, cauzele hidrocefaliei congenitale nu se cunosc ; hidrocefalia dobîndită poate apare la naştere sau mai tîrziu şi are drept cele mai frecvente cauze existenţa unor obstrucţii tumorale, traumatismele, hemoragiile intracraniene şi infecţiile sistemului nervos.

După mecanismul patogenic hidrocefalia internă poate fi :

- comunicantă, atunci cînd circulaţia LCR-ului este normală în sistemul ventricular pînă la trecerea în cisterna magna, şi
- necomunicantă sau obstructivă, cînd fluxul LCR-ului este blocat în sistemul ventricular sau la comunicarea cu cisterna magna.

Hidrocefalia cu presiune normală poate fi idiopatică sau secundară şi se consideră că este determinată de tulburările dinamicii secundare unor disfuncţii ale absorbţiei LCR-ului.

Apare mai frecvent la vîrstnici, îndeosebi la bărbaţi şi decompensarea clinică este caracterizată prin triada constituită de tulburări de mers, demenţă şi tulburări sfincteriene (incontinenţă).

Hidrocefalia prenatală este diagnosticată prin explorare ecografică prenatală , fără a se putea preciza sediul unei obstrucţii în circulaţia LCR-ului. In mod obişnuit este tratată după naştere prin efectuarea unei derivaţii ventriculare.

Simptomele hidrocefaliei variază după vîrsta apariţiei bolii, modalitatea progresiei hidrocefaliei şi caracteristicile individuale. La sugar şi copilul mic semnele obişnuite sînt reprezentate de creşterea dimensiunilor craniului, bombarea fontanelei anterioare, somnolenţă, vărsături, iritabilitate, privire “în apus de soare”. La copilul mare şi la adult simptomele hidrocefaliei sînt cefaleea precedată de vărsături, diplopie, privire “în apus de soare”, întîrziere în dezvoltare, tulburări de mers, de coordonare, tulburări sfincteriene, tulburări psihice : de personalitate, de memorie, iritabilitate etc.

In cazul hidrocefaliei acute simptomatologia se instalează rapid : cefalee, vărsături, tulburări de mers şi echilibru, tulburări vizuale, somnolenţă cu tulburări de conştiinţă, stare de comă.

Diagnosticul şi prognosticul hidrocefaliei se bazează pe datele clinice şi explorările paraclinice (computer tomografia cerebrală, rezonanţa manetică nucleară şi monitorizarea presiunii inttracraniene) care pot preciza etiologia hidrocefaliei şi în raport de aceasta care este cea mai bună metodă terapeutică.

TRATAMENTUL HIDROCEFALIEI

Tratamentul se bazează pe mai multe metode:

1) Tratamentul preventiv este important ţinând cont de riscul hidrocefaliei postoperatorii după orice intervenţie neurochirurgicală. În hemoragiile meningee şi traumatismele craniene tratamentul preventiv vizează limitarea sângerării intracraniene şi consecinţele ei prin drenaje externe, puncţii lombare, lavajul intraoperator al cisternelor.

2) Tratamentul cauzei constă în îndepărtarea obstacolului (excizia tumorilor responsabile) sau repermeabilizarea unor structuri care în afară prezenţei obstacolelor, sunt permeabile (plafonul ventriculului IV).

3) Derivaţiile extratecale ale LCS pot fi de mai multe tipuri: drenaj ventricular extern controlat, drenaj ventriculo-peritoneal, drenaj ventriculo-atrial. Valvele utilizate în prezent sunt valve cu presiune de

deschidere prestabilită (joasă, medie şi înaltă), valve cu deschidere modulară şi valve programabile cu rezistenţe variabile.

4) Derivaţiile intratecale ale LCS constau în ventriculostomie practicată endoscopic în planşeul ventriculului III, urmărindu-se restabilirea unei comunicaţii între sistemul lichidian intraventricular şi cel subarahnoidian.

5) Tratamentul medical vizează stoparea evoluţiei hidrocefaliei, reducând producţia de LCS prin administrarea inhibitorilor de anhidrază carbonică (acetazoamida) şi a diureticelor, sau urmărind creşterea resorbţiei prin administrarea de izosorbid-dinitrat. Indicaţiile tratamentului medical sunt: infecţiile shunturilor care impun ablarea sa, urmărindu-se controlul hidrocefaliei până la următoarea intervenţie de derivaţie; de asemenea tratamentul medical este util şi în tratamentul simptomatic al hidrocefaliei secundare hemoragiilor subarahnoidiene.

Tratamentul aplicat la timp în cazul unei hidrocefalii acute cu sindrom de hipertensiune intracraniană este încununat de succes, făcând bineînţeles abstracţie de cauză care a provocat boala. Prognosticul tratamentului hidrocefaliilor este direct legat de frecvenţă şi gravitatea eventualelor complicaţii ale şuntului şi anume: complicaţii mecanice (obstrucţii ale tubulaturii, detaşarea şi migrarea tubulaturii, etc.), complicaţii infecţioase, complicaţii cauzate de drenajul excesiv al LCS (hematoame subdurale).

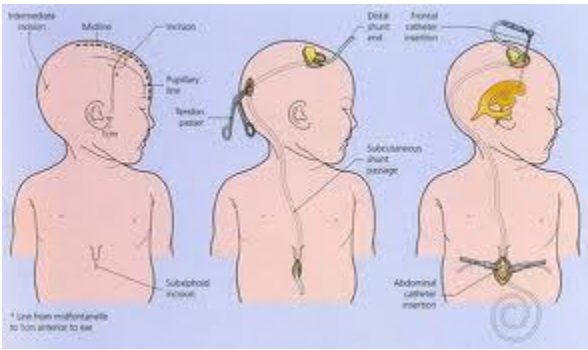

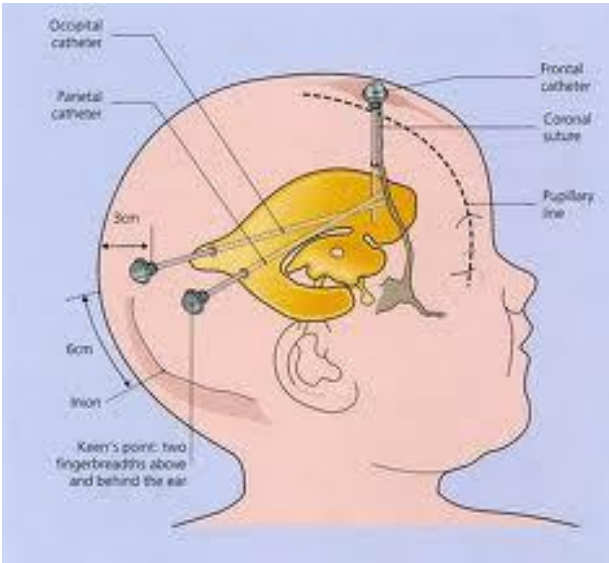

Tumorile intracraniene
dr St M Iencean

Definiţie

Tumorile intracraniene sînt tumori primare ce se dezvoltă din componentele endocraniene şi leziuni secundare sau metastaze intracraniene localizate în parenchimul cerebral, la nivelul meningelui sau la nivelul oaselor craniului. Tumorile intracraniene primare pot fi benigne sau maligne.

Etiologie

Cauzele producerii tumorilor cerebrale nu sînt cunoscute, şi deşi au fost sugerate multe cauze posibile, nu există dovezi ştiinţifice incontestabile pentru o anume etiologie. Tumora intracraniană se caracterizează printr-o proliferare celulară exagerată ce nu respectă diviziunea celulară normală, celulele pierzîndu-şi proprietăţile de autocontrol şi de diferenţiere. Neoplazia este rezultatul modificărilor genetice ale ADN-ului care controlează diviziunea şi diferenţierea celulară.

In prezent există două teorii despre originea glioamelor : celulele stem neuronale se pot maligniza în cursul dezvoltării sau mutaţiile genetice apărute în cursul vieţii pot produce dediferenţierea celulelor neuronale sau gliale adulte

Incidenţa

Tumorile intracraniene constituie aproximativ 8% din toate tumorile din organism indiferent de vîrstă, iar metastazele cerebrale reprezintă un sfert din toate tumorile intracraniene.

Tumorile intracraniene pot să apară la orice vîrstă, dar statistic sînt mai frecvente la două grupe de vîrstă : la copiii sub 15 ani şi la vîrstnic. In raport de gupele de vîrstă se constată o predominanţă relativă a unor tipuri de tumori primare intracraniene :

- sub vîrsta de 4 ani : tumori embrionare - meduloblastoame, PNET
- între 5 – 9 ani : astrocitom pilocitic
- între 10 – 14 ani : astrocitom pilocitic
- între 20 – 34 ani : tumori hipofizare
- între 35 – 44 ani : meningioame
- între 45 – 54 ani : glioblastoame
- între 55 – 64 ani : glioblastoame
- între 75 – 84 ani : meningioame
- peste 85 de ani : meningioame.

In Romania incidenta glioamelor maligne este de aproximativ 4,5 la100 000 locuitori şi reprezintă circa 2% din totalitatea neoplaziilor la adult.

Localizare.
Aproximativ 2/3 din tumorile intracraniene sunt localizate supratentorial, iar 1/3 sînt subtentoriale. Tumorile frontale sînt cele mai des întîlnite, apoi cele temporale şi cele parietale; urmează tumorile intraventriculare şi de nuclei bazali. La adulţi predomină tumorile intracraniene supratentoriale, iar la copii cele subtentoriale (70%).

Vârsta. Tumorile intracraniene pot apărea la orice vârsta

Sex. Tumorile intracraniene sunt de două ori mai frecvente la sexul masculin. La sexul masculin sînt mai frecvente meduloblastoamele, astrocitoamele supra- şi subtentoriale, pinealoamele, iar la sexul feminin sînt mai frecvente meningioamele şi tumorile hipofizare.
Histopatologia tumorilor intracraniene arată preponderenţa glioamelor de diferite tipuri. Datele statistice arată că la adulti, în jur de 50% din tumorile intracraniene îl reprezintă glioamele, urmând apoi, în ordinea frecvenţei, meningioamele (15%), metastazele (15%) şi neurinoamele (7,5%) .

Clasificarea tumorilor intracraniene

Clasificarea OMS a tumorilor cerebrale s-a făcut în raport de originea celulelor tumorale :
- tumori ale ţesutului neuroepitelial ;
- tumori ale nervilor periferici;
- tumori meningeale;
- tumori derivate din celule sanguine : limfom, plasmocitom;
- tumori embrionare;
- tumori diverse : craniofaringiom, lipom, hemangioblastom,
- metastaze cerebrale

se face diferenţierea tumorilor după gradul de malignitate,
cu distincţia în glioame cu grad scăzut de malignitate („ low-grade “) şi
glioame cu grad ridicat de malignitate („ high-grade “).
Tumorile cu grad I - II OMS (low grade) au o evoluţie lentă
Caracterul benign histologic al acestor tumori nu corespunde cu benignitatea clinică a acestora.
Glioamele maligne sunt tumori invadante, frecvent intraparenchimatoase , primitive (glioblastom, astrocitom anaplazic) ; gradul III – IV de malignitate este acordat şi leziunilor secundare (metastaze

Morfopatologia tumorilor intracraniene

Tumorile gliale intracraniene

împart tumorile gliale în patru grade de malignitate (I,II,III şi IV).
Termenul de glioame cu grad scăzut de malignitate (low-grade) se referă la gradul I şi II, care au o rată de creştere scăzută şi cele mai fecvente tipuri sînt astrocitomul difuz, astrocitomul pilocitic juvenil, oligodendroglimul, gangliogliomul şi gliomul mixt. Glioamele low-grade nu prezintă criteriile de malignitate: atipii celulare, mitoze, proliferări endoteliale şi necroză. Glioamele low-grade sînt bine localizate, au creştere lentă, pot fi parţial chistice, se pot dezvolta oriunde intracerebral, cel mai frecvent în emisferele cerebrale şi în cerebel.

Glioamele maligne sau glioamele cu grad crescut de malignitate (high-grade) îndeplinesc două criterii de malignitate sau 3 - 4 criterii şi includ tumorile de grad III OMS : astrocitomul anaplastic, oligodendrogliomul anaplastic, oligoastrocitomul anaplazic,ependimomul anaplazic şi astrocitomul de gradul IV sau glioblastomul.

Glioame cu grad scăzut de malignitate (Low grade gliomas)

a.Astrocitoamele
Sunt tumori de origine neuroectodermală, derivate din nevroglia astrocitară; la adult au o incidenţă de aproximativ 40% din toate TIC, iar la copii de aproximativ 50 % din tumorile intracraniene.

Oligodendrogliomul şi oligoastrocitomul
Oligodendroglioamele sînt tumori derivate din oligodendroglie, rare la copii (1%) şi domină la adulţii (30-50 ani), de sex masculin.

Ependimoamele
Ependimoamele provin din celule adulte ependimare, fie din ependimul ventricular, fie din ependimul spinal. Ependimoamele reprezintă aproximativ 2,5 % din toate tumorile cerebrale primare şi în jur de 5,6 % din toate glioamele.

Glioame cu grad ridicat de malignitate (High- grade gliomas)

Glioamele cu grad ridicat de malignitate (high- grade gliomas) prezintă două sau mai multe criterii de malignitate (atipii celulare, mitoze, proliferări endoteliale şi necroză) şi corespund gradului III şi IV în clasificările OMS din 2000 şi 2007. Glioamele maligne cerebrale cele mai frecvente sînt astrocitomul anaplazic, de grad III şi glioblastomul, de grad IV.

.Astrocitomul anaplazic

Glioblastomul
Glioblastomul (GM) sau astrocitomul de gradul IV este frecvent la adulţi (la nivelul emisferelor cerebrale) şi extrem de malign ; în 10 % este secundar dezvoltîndu-se dintr-un gliom de grad redus

Oligodendrogliomul malign
Ependimomul malign

Tumorile plexurilor coroide

Papilom de plex coroid	grad I
Papilom atipic de plex coroid	grad II
Carcinom de plex coroid	grad III

Tumorile neuronale şi neurogliale

Aceste tumori se dezvoltă din elemente adulte ale seriei neuronale și din cele neurogliale și au fost iniţial încadrate sub denumirea de gangliogliom (Masson, 1956). Clasificarea OMS din 2007 diferenţiază 12 tipuri tumorale, majoritatea fiind benigne. Macroscopic apar bine delimitate, situate în plin parenchim nervos cu aspect general benign; frecvent de aspect chistic sau cu zone de necroză hemoragică. Microscopic se evidenţiază celule mari, nervoase sau neurogliale în diferite stadii de

anaplazie; benignitatea acestor tumori este stabilită de aspectul nucleilor celulari. Tumorile neuronale şi neurogliale, încadrate iniţial generic în grupa ganglioglioamelor, sunt considerate cu grad de malignitate redusă, gradul I şi II şi au o evoluţie similară cu astrocitoamele chistice (gradul I, II). Există şi forma malignă – gangliogliomul anaplazic, care are gradul III de malignitate.

4.***Tumori ale regiunii pineale***

Pineocitom	grad I
Pineoblastom	grad IV

Tumorile embrionare

Meduloblastom	grad IV
Tumori primitive neuroectodermale (PNET)	grad IV
Neuroblastom	
Ganglioneuroblastom	
Meduloepitheliom	
Ependimoblastom	
Tumoră teratoidă atipică / rabdoidă	grad IV

6.***Tumorile nervilor cranieni şi periferici***

Neurinom	grad I

7. ***Meningioamele***

Meningiomul este o tumoră benignă ce derivă din meninge şi în cursul evoluţiei comprimă şi nu invadează ţesutul nervos înconjurător. Deşi histopatologic sunt benigne, o parte din meningioame se comportă ca tumori maligne, avînd tendinţa de a recidiva, chiar după o extirpare totală. Majoritatea meningioamelor se dezvoltă supratentorial.

Tumorile cu celule germinale

Tumorile cu celule germinale au fost iniţial denumite generic germinoame şi după clasificarea OMS, 2007 cuprind : germinomul, carcinomul embrionar, tumorile sinusului endodermal, coriocarcinom, teratomul şi tumorile mixte cu celule germinale. In general se dezvoltă în regiunea pineală sau supraselară, afectând în principal structurile mediale ale SNC, în a doua decadă de viaţă, fiind

preponderente la sexul masculin (Edwards , 1988). Vechea denumire de germinom s-a dat prin identificarea histopatologică cu seminoamele testiculare, deoarece histopatologic se constată o compoziţie uniformă de celule germinale primitive.

Diagnosticul histologic este foarte important pentru conduita terapeutică :
- examenul extemporaneu orientează întinderea rezecţiei tumorale
- postoperator indică terapia necesară în continuare : chimioterapia şi radioterapia.

Fiziopatologie

Apariţia şi dezvoltarea unei tumori intracraniene determină modificări metabolice parenchimatoase şi efecte mecanice concomitente asupra ţesutului din sediul tumorii şi a ţesuturilor nervoase adiacente . Funcţionarea cerebrală normală este afectată de :

- localizarea tumorii : dezvoltarea leziunii tumorale în parenchimul nervos cu o funcţie specifică . Tumora afectează această funcţie : fie prin iritaţie corticală, fie prin diminuarea capacităţii de a îndeplini funcţia respectivă;

- compresiunea directă asupra structurilor nervoase vecine : tumora poate invada, infiltra sau înlocui parenchimul normal vecin, modificând funcţiile normale respective
- dezvoltarea tumorii intracraniene se însoţeşte de edem cerebral perilezional care comprimă parenchimul nervos normal cu diminuarea funcţiei specifice iar extensia edemului cerebral afectează funcţionarea generală a creierului
- compresiunea asupra sistemului ventricular şi a căilor de drenaj ale LCS-lui cu apariţia hidrocefaliei interne obstructive
- procesele de angiogeneză tumorală afectează bariera hemato-encefalică cu producerea şi extensia edemului cerebral
- sumarea extensiei tumorale prin invazivitate, a edemului tumoral şi a hidrocefaliei interne obstructive duce la creşterea presiunii intracraniene. Creşterea presiunii intracraniene duce la scăderea presiunii de perfuzie cerebrală şi la producerea de hernieri cerebrale.
- existenţa unor leziuni multiple , cel mai adesea metastaze cerebrale . Metastazele cerebrale pot constitui adesea primul semn al existenţei unei neoplazii în organism; simptomatologia metastazelor cerebrale este aceeaşi cu a unei tumori cerebrale primare .

Evoluţia modificărilor fiziopatologice cerebrale este dependentă :
1. de caracteristicile patogenice ale tumorii :
- natura tumorii, benignă sau malignă, deci rapiditatea creşterii volumului tumoral şi capacitatea de infiltrare a parenchimului cerebral înconjurător. Tumorile intracraniene cu dezvoltare lentă, mai ales în ariile cerebrale aşa-zise „mute” prezintă simptome clinice reduse şi tardive şi ajung la dimensiuni mari în momentul depistării.
- modul de producere al edemului cerebral perilezional şi viteza de extensie a acestuia,
- gradul de distorsiune cerebrală (compresiunea şi deplasarea structurilor cerebrale cu hernierea cerebrală)
- localizarea tumorală poate interesa structuri nervoase esenţiale în reglarea homeostaziei organismului sau există un blocaj al circulaţiei LCS ;

- majoritatea tumorilor cerebrale primare nu metastazează ; unele tumori cerebrale produc diseminări intraparenchimatoase , în lobii vecini sau în emisferul cerebral controlateral cu modificări locale şi de vecinătate asemănătoare leziunii iniţiale ; şi de

2. particularităţile individuale ale pacientului : vîrstă, sex, patologie asociată etc. (21,24)

Apariţia şi dezvoltarea unei tumori intracraniene duce la apariţia a două tipuri de simptome : o simptomatologie focală şi simptome date de hipertensiunea intracraniană.

Tumorile cerebrale dezvoltate supratentorial cortical şi subcortical, prin tulburările metabolismului neuronal determină apariţia unor regiuni cu excitabilitate anormală, ce sunt punctul de plecare pentru diverse tipuri de crize epileptice. Dezvoltarea în continuare a leziunii tumorale cu mărirea volumului tumoral duce la afectarea funcţiei specifice ariei cerebrale respective. Creşterea volumului tumoral produce şi compresiunea ţesuturilor înconjurătoare cu afectarea funcţiilor acestora. Există şi arii zise „mute" care nu determină iniţial o simptomatologie evidentă, ci după o creştere considerabilă de volum, simptomele apar prin compresiunea zonelor cerebrale vecine. Dezvoltarea leziunii în profunzimea parenchimului cerebral afectează şi apoi întrerupe căile de conducere, cu afectarea funcţiilor corespunzătoare.

Tumorile dezvoltate în fosa cerebeloasă (subtentorial) afectează funcţiile cerebelului în raport de localizarea tumorală şi pot comprima ventriculul IV ducând la apariţia hidrocefaliei interne obstructive. (34)

Tumora extracerebrală (meningiom , neurinom etc.) determină o compresiune locală din afară asupra parenchimului cerebral. Creşterea volumului tumorii extracerebrale se însoţeşte de deplasarea de substanţă cerebrală şi de reducerea spaţiilor lichidiene iar în ţesutul cerebral comprimat direct apar fenomene de hipoxie celulară care produc modificări metabolice ce induc apariţia edemului cerebral. Pe măsură ce volumul tumoral se măreşte şi se însoţeşte de creşterea edemului perilezional, se produc împingeri şi deplasări de substanţă cerebrală , începe creşterea presiunii intracraniene şi instalarea hipertensiunii intracraniene.

Edemul cerebral din tumorile cerebrale este un edem de tip vasogen (edemul cerebral extracelular indus oncotic) şi apare prin creştere a permeabilităţii capilarelor cerebrale (barieră hemato-encefalică deschisă). În cazul tumorilor maligne cerebrale, celulele gliale reactive produc citokine endoteliale care induc creşterea permebilităţii endoteliale. Activarea receptorilor endoteliali pentru factorul de creştere vasculară induce creşterea permebilităţii endoteliale şi de asemenea procesele de angiogeneză tumorală.. Edemul cerebral este iniţial localizat, apoi progresează din aproape în aproape extinzându-se sectorial şi poate cuprinde teritorii mari. (34)

Tumorile care se dezvoltă intraventricular sau paraventricular pot produce o blocare a circulaţiei de LCS şi hidrocefalie internă obstructivă cu creşterea presiunii intracraniene şi dezvoltarea sindromului de hipertensiune intracraniană

Consecinţele cele mai grave ale creşterii PIC sunt reprezentate de efectul asupra presiunii de perfuzie cerebrală ce determină ischemia cerebrală şi de diferenţele presionale sectoriale între compartimentele cranio - spinale, cu posibilitatea herniei cerebrale. Hernierea cerebrală este deplasarea de parenchim cerebral din localizarea sa normală în regiuni învecinate sau peste alte structuri intracraniene. Deplasarea structurilor cerebrale se produce la nivelul permis de comunicările dintre compartimentele durale: subfalciform între compartimentele emisferice cerebrale, transtentorial sau la nivelul găurii occipitale. Aceste hernieri afectează centrii vitali din trunchiul cerebral, indirect sau prin lezare directă. Efectele ischemice şi de împingere mediată se cumulează cu efectul compresiv direct determinând leziuni grave în trunchiul cerebral.(34)

Din punct de vedere al simptomelor focale, modificările funcţiilor interesate prin dezvoltarea tumorală pot fi calitative şi cantitative. Aspectul calitativ al disfuncţiei apare în interesarea redusă a

parenchimului cerebral ce constituie suportul funcţiei respective şi este evident la debutul afecţiunii cînd tumora este incipientă sau se referă la zone cerebrale din periferia leziunii. Odată cu extensia tumorii şi afectarea importantă sau completă a unei zone cerebrale, funcţia corespunzătoare poate fi abolită, ceea ce corespunde aspectului cantitativ. Spre exemplu o leziune incipientă în cortexul motor se poate manifesta prin inabilitate motorie, şi dezvoltarea în continuare a tumorii determină paralizia controlaterală.

Se pot preciza corelaţiile anatomo-clinice specifice între sediul tumorii şi simptomatologie . Dezvoltarea tumorii sau extensia edemului cerebral în cortexul motor , sau comprimarea acestuia , determină lezarea neuronilor de origine sau a unor porţiuni ale tractului piramidal şi opreşte transmiterea impulsurilor nervoase de la nivelul ariilor motorii. Apare sindromul de neuron motor central manifestat prin deficit motor controlateral leziunii. Dacă leziunea tumorală interesează cortexul parietal apar tulburări de sensibilitate controlaterală. O tumoră care interesează aria 44 din piciorul circumvoluţiei F3 în emisferul cerebral dominant duce la afazie motorie , iar lezarea tumorală a ariilor 21, 22, 41 şi 42 din emisferul dominant determină apariţia afaziei senzoriale.

Simptomele hipertensiunii intracraniene sunt produse prin creşterea presiunii intracraniene şi sunt simptome care evidenţiază suferinţa generală cerebrală. Simptomatologia din HIC apare în cursul acţiunii mecanismelor de compensare ale creşterii presiunii intracraniene : egalizarea presiunilor în toate compartimentele intracraniene şi creşterea progresivă a PIC până la 20 mm Hg ; colabarea parenchimului nervos prin comprimarea structurilor vecine de către tumoră ; distensia durei mater ; obliterarea cisternelor bazale ; scăderea presiunii de perfuzie cerebrală. (21,34)

Se consideră că cefaleea din HIC este rezultatul sumării mai multor mecanisme prin care sunt excitaţi receptorii intracranieni pentru durere: dilatare venoasă cerebrală secundară hipercapniei; tracţionarea venelor cerebro - meningee „în punte”; stimularea receptorilor algici din dura mater bazală prin tensionarea arterelor de la baza craniului; stimularea locală a receptorilor algici durali în leziunile parenchimatoase superficiale; iritarea şi lezarea unor nuclei, centri sau circuite implicaţi în mecanismele durerii, prin efectele mecanice de compresie şi deplasare de structuri datorită dezvoltării tumorale. Voma este descrisă frecvent la copii cu tumoră de ventricul IV, când apare precoce şi este determinată de iritaţia directă vagală. Tulburările psihice sunt adesea frecvente în sindromul de HIC Activitatea psihică normală este dependentă de metabolismul cerebral normal. Creşterea PIC determină instalarea şi evoluţia edemului cerebral şi scăderea fluxului sanguin cerebral cu diminuarea progresivă a activităţii psihice.

Clinica tumorilor intracraniene

Simptomele tumorilor intracraniene depind de natura tumorii, benignă sau malignă, localizarea tumorală, numărul leziunilor tumorale şi de particularităţile pacientului : vîrstă, sex, patologie asociată etc.

Simptomatologia poate fi divizată în trei grupe (21, 22, 34) :

- simptome determinate de creşterea presiunii intracraniene;
- simptome datorate localizării leziunii cerebrale .
- particularităţi evolutive datorate gradului de malignitate tumorală pentru aceeaşi localizare ; se referă la rapiditatea evolutivă a tabloului clinic. Localizarea în apropierea şi pe linia mediană a unor tumori intracraniene la copii, determină obstrucţia precoce a căilor de circulaţie ale LCS. Astfel că simptomele iniţiale în majoritatea tumorilor intracraniene la copii sunt mai degrabă semne datorate fenomenelor de HIC decât simptome de focar (Matson, 1969).(46)

I. Simptome datorate creşterii presiunii intracraniene

Simptomele hipertensiunii intracraniene sunt reprezentate de : cefalee, tulburările psihice, vărsăturile şi edemul papilar , la care se mai adaugă iritaţia meningiană, pareze de nervi oculomotori, tulburări vegetative şi uneori crize comiţiale.

Acest tablou clinic a fost prezentat la sindromul de HIC. (34)

a. Cefaleea. Este considerată simptomul cel mai important şi caracteristic pentru HIC. Cefaleea este prezentă doar în 55 - 60% din cazurile de hipertensiune intracraniană în tumorile intracraniene. Cefaleea poate apare precoce, ca prin simptom, cu caracter progresiv sau se instalează tardiv, în raport de tipul de tumoră , de evoluţie şi de relaţia cu circulaţia LCR-ului. În raport de localizare, cefaleea poate fi difuză sau localizată. Este intensă dimineaţa, în relaţie cu creşterea nocturnă a presiunii intracraniene şi diminuă după o vărsătură. Puseele hiperalgice apar frecvent legate de mişcările capului, când se poate produce blocarea circulaţiei LCS. Acest tip de cefalee apare în tumorile de fosă craniană posterioară, în tumorile intraventriculare şi în craniofaringioame. Cefaleea poate să se agraveze brusc, asociindu-se cu vărsături şi cu modificarea stării de conştienţă datorită creşterii bruşte a volumului tumoral prin hemoragie intratumorală . Cefaleea poate fi singura manifestare clinică a sindromului de HIC, şi uneori se impune diferenţierea cu alte afecţiuni : migrene, oto-mastoidite, sinuzite, tulburări de refracţie, afecţiuni somatice etc. Cefaleea diminuă şi chiar poate să dispară concomitent cu evoluţia edemului papilar către atrofie optică. De asemenea este posibil ca hipertensiunea intracraniană din tumorile frontale să nu fie însoţită de cefalee datorită unui efect de pseudolobotomie frontală prin tumoră.

Mecanismul patogenic prin care apare cefaleea nu este clarificat; s-a considerat că cefaleea este determinată de creşterea presiunii intracraniene care produce distensia durei mater cu afectarea receptorilor pentru durere.

Cefaleea localizată poate să concorde cu o localizare tumorală superficială cerebrală; astfel durerea frontorbitară poate corespunde unei tumori frontale; o durere temporală (uneori accentuată la percuţie) poate corespunde unor leziuni temporale sau rolandice, iar tumorile cerebeloase se pot însoţi de cefalee suboccipitală.

În cazul unui copil mic, sau la sugar, doar plânsul, agitaţia şi irascibilitatea pot sugera cefaleea, impunându-se corelarea cu alte semne şi explorări.

b.Edemul papilar şi tulburările vizuale

Edemul papilar împreună cu cefaleea constituie semne caracteristice pentru hipertensiunea intracraniană deoarece apar prin creşterea PIC şi evoluează concordant cu sindromul de HIC. Edemul papilar se instalează treptat şi există o corespondenţă cu tulburările de acuitate vizuală. Obnubilările pasagere ale vederii, numite „eclipse vizuale”sunt evocatoare pentru sindromul de HIC. La câteva săptămâni de la creşterea PIC se ajunge la aspectul incipient de estompare a conturului papilar cu dilatare venoasă discretă. Evoluţia este apoi către edemul papilar manifest cu ştergerea conturului papilar şi cu vene dilatate şi tortuoase. Se ajunge la dispariţia marginilor papilei nervului optic care devine turgescentă, cu stază venoasă , cu arterele spastice şi cu hemoragii pericapilare . Progresia HIC poate duce la atrofie optică secundară ce corespunde diminuării marcate a acuităţii vizuale pînă la cecitate, chiar dacă cauza sindromului de HIC a fost îndepărtată. Edemul papilar, ca manifestare a HIC, este rar constatat la vârstele extreme. Astfel la copiii mici edemul papilar este rar deoarece pe măsura creşterii PIC este posibilă creşterea volumului cranian. La vârstnici, în general după 60 - 65 ani, edemul papilar este mai rar sau mai puţin accentuat datorită frecvenţei atrofiei cerebrale.

c. Tulburările psihice

Tulburările psihice sunt frecvente în sindromul de HIC de cauză tumorală, mai ales în localizările frontale sau în prezenţa hidrocefaliei . Exiată o stare de oboseală cronică, cu un declin intelectual pe

fondul unei apatii progresive. Se adaugă tulburări de atenţie, indiferenţă faţă de mediu, dezorientare şi tulburări de memorie. Accentuarea tulburărilor psihice corespunde agravării sindromului de HIC cu tulburări de comportament şi scăderea capacităţii de raţionament. Agravarea sindromului de hipertensiune intracraniană cu posibilitatea de herniere cerebrală se manifestă prin apariţia somnolenţei şi pierderea conştienţei.

d. Vărsăturile

Vărsăturile sunt adesea tardive în evoluţia HIC şi frecvenţa lor este dependentă de vârsta pacientului şi de cauza creşterii PIC. Vărsăturile survin în două treimi din cazuri, indiferent de localizarea şi tipul tumorii. Vărsăturile apărute precoce au valoare localizatorie şi exprimă o leziune a planşeului ventriculului IV (posibil meduloblastom). La copilul mic pot fi unica manifestare subiectivă a HIC. Aspectul clinic poate fi:

- tipic pentru sindromul de HIC - voma este matinală, în jet, fără senzaţie de greaţă şi fără efort, cu calmarea cefaleei după vărsătură. De asemenea vărsătura se poate produce la sfîrşitul puseului hiperalgic de cefalee cu efect calmant .
- aspect fals caracteristic pentru o afecţiune digestivă, destul de frecvent - cu periodicitate legată de mese, cu dureri abdominale şi cu alte simptome digestive de însoţire,
- atipic - vărsături nelegate de evoluţia cefaleei sau de prezenţa unor simptome digestive, cu compoziţie variată (nedigerată, bilioasă etc.) cu sau fără greaţă

Prin deshidratarea pe care o produc, vărsăturile determină o ameliorare pasageră a sindromului de HIC.

II. Simptome datorate localizării leziunii parenchimatoase

Acestea sunt simptomele focale (iritative şi/sau deficitare) şi realizează sindromul clinic caracteristic al leziunii cerebrale. (21,46,50)

Simptomatologia iritativă este constituită de diverse tipuri de crize de epilepsie : crize adversive, automatisme motorii, crize convulsive focale sau generalizate etc. Crizele focale (parţiale) repetitive, rezistente la tratament, orientează diagnosticul spre o leziune supratentorială controlaterală (mai ales crizele senzitivo-motorii); crizele adversive sau oculocefalogire sunt constatate în leziunile frontale premotorii; crizele parţiale cu generalizare secundară sau urmate de deficit motor post-critic sunt evocatoare pentru o leziune tumorală (Arseni şi colab., 1976). De asemenea crizele convulsive generalizate cu debut tardiv sau modificarea aspectului clinic în cazul unei epilepsii în antecedente necesită investigaţii neurochirurgicale.

Simptomele focale deficitare se pot grupa în simptome produse de localizarea în :

- emisferele cerebrale,
- cerebel : în emisferele cerebeloase sau vermis.
- trunchiul cerebral.

Aceste simptomele focale diferă ca intensitate în raport de momentul evoluţiei leziunii, în funcţie de vârstă. şi de caracteristicile individuale. La copii sindromul focal apare tardiv, tabloul clinic fiind dominat de la debut şi în perioada de stare de HIC. La adulţi sindromul neurologic focal este mult mai pregnant.

Cele mai importante sindroame neurologice deficitare sunt (21,22,29,50):

- sindromul motor - deficite motorii (pareză sau plegie), mai ales cu evoluţie lent progresivă ; de obicei deficitul motor este de tip mono- sau hemiparetic, mai rar apar parapareze (în leziunile lobului paracentral, bilateral).
- semnul Babinski prezent unilateral arată afectarea emisferului cerebral opus; prezenţa acestui semn pare să fie un răspuns de “eliberare “ de sub controlul şi influenţa frenatoare a tractului piramidal.

- semnul Babinski bilateral denotă o angajare de amigdale cerebeloase şi indică urgenţa neurochirurgicală.
- sindromul senzitiv: tulburările de sensibilitate obiectivă de tip deficitar, trebuie analizate atât pentru sensibilitatea superficială, termică, tactilă, dureroasă, cât şi pentru cea profundă. Deficitele de sensibilitate relevă o leziune cerebrală de tip parietal.
- tulburările de vorbire se întâlnesc în leziunile emisferului dominant, fiind de tip motor (leziunile lobului frontal - afazia Broca), sau de tip senzitiv (leziunile parieto-temporale - afazia Wernicke).
- tulburările de praxie constituie un element important în leziunile parietale fiind întâlnite atât în cele ale emisferului dominant (constructivă) sau nedominant (de îmbrăcare).
- tulburările de gnozie sunt revelatoare pentru leziunile specifice diferiţilor lobi cerebrali (vizuală - lobul occipital, tactilă - lobul parietal etc.).
- modificările de câmp vizual sunt revelatoare pentru leziuni la nivelul lobilor temporal (quadranopsie superioară), parietal (quadranopsie inferioară) şi occipital (hemianopsie homonimă) şi pentru leziunile căilor optice
- tulburări de orientare în spaţiu sunt revelatoare pentru lobul frontal, dar şi în corelaţia sa cu lobul parietal şi occipital.
- paraliziile de nervi cranieni sunt întâlnite frecvent: perechea VI este afectată în sindromul de HIC, producându-se strabism convergent; nistagmusul apare în tumori de fosă craniană posterioară; deficitele nervilor oculomotori şi ultimele perechi de nervi cranieni, sunt caracteristice pentru tumorile de trunchi cerebral.
- tulburările trofice sunt de asemenea constatate în leziunile supratentoriale: corp calos şi leziuni parietale;
- tulburările vegetative sunt constatate în leziunile temporale şi fronto-orbitale;
- tulburările extrapiramidale de tip hipertonie, rigiditate, hipokinezie, se constată în leziunile nucleilor bazali.
- ataxia de trunchi denotă o interesare cerebeloasă : a vermisului şi a lobului noduloflocular;
- tulburările de coordonare ale membrelor, revelatoare pentru afectarea emisferelor cerebeloase;
- semnele de iritaţie meningeală relevă fie o HSA (posibilă malformaţie vasculară ruptă) fie o tumoră în fosa craniană posterioară, cu fenomene de angajare.
- redoarea cefei, pareza de motor ocular comun (midriază şi ptoza palpebrală ipsilaterală), discretă hemipareză controlaterală apărute în cursul HIC, ridică suspiciunea de tumoră supratentorială complicată cu o hernia uncusului temporal şi este urgenţă neurochirurgicală. Fenomenele neurologice devin extrem de grave când se realizează compresia trunchiului cerebral, în incizura tentoriului de partea opusă, apărând hemipareza ipsilaterală, desigur cu modificarea stării de conştienţă.
- tulburările endocrine (sindrom adipozo-genital, pubertate precoce, diabet insipid, acromegalia, sindromul Cushing, frecvente la copil) trebuie de asemenea investigate neurochirugical.
- tulburările psihice: scăderea randamentului şcolar, regresul psihomotor, tulburările de memorie, atenţie, calcul, starea de irascibilitate, agitaţie sau starea de apatie, indiferenţă faţă de propria persoană şi mediul înconjurător, tulburările de afectivitate, modificările de caracter, dispariţia simţului critic şi mai ales autocritic, gatismul pot deschide tabloul clinic al unei tumori intracraniene.
- afectarea stării de conştienţă (obnubilare, confuzie, dezorientare temporo-spaţială, somnolenţă, comă), este întâlnită predominant în tumorile profunde cu afectarea nucleilor bazali, sau în orice fel de tumori, când acestea dezvoltă conurile de presiune asupra structurilor liniei mediane.

III. Particularităţi datorate gradului de malignitate tumorală

Simptomele dependente de gradul de malignitate al tumorii sunt legate de particularităţi de debut şi de evoluţie accelerată sau mai lentă a unui tip de tumoră, de posibilitatea blocării circulaţiei LCS-ului, de existenţa unui chist tumoral care se poate mări rapid etc. determinând un sindrom de HIC precoce sau foarte intens ori cu sindrom focal pregnant etc. Particularităţile datorate tipurilor histopatologice diferite tumorale pentru aceeaşi localizare se referă la rapiditatea evolutivă a tabloului clinic.

Glioame cu grad scăzut de malignitate

1.Caracteristici epidemiologice şi histologice

Diferenţierea tumorilor cerebrale după gradul de malignitate a fost propusă de Daumas-Duport şi a contribuit la modificarea clasificarii OMS din anul 2000 şi 2007, valabilă în prezent, realizînd distincţia în glioame cu grad scăzut de malignitate („ low-grade “) şi glioame cu grad ridicat de malignitate („ high-grade “). Criteriile de malignitate propuse de Daumas-Duport sînt : atipia nucleară, mitozele, proliferarea endotelială şi necroza. Scorul care se obţine corespunde gradului de malignitate: absenţa oricărui criteriu este gradul I, iar prezenţa a 3-4 criterii corespunde gradului IV de malignitate.

Glioamele cu grad scăzut de malignitate constituie o grupă distinctă pe baza caracteristicilor histologice, imunohistochimice , a studiilor moleculare şi a modificărilor genetice coroborate cu datele clinice şi rezultatele terapeutice. Glioamele low grade (grad I - II OMS) evoluează progresiv, în general sînt bine localizate şi se pot dezvolta oriunde intracerebral, cel mai frecvent în emisferele cerebrale şi în cerebel, nu infiltrează parenchimul nervos, pot fi parţial chistice şi pot atinge dimensiuni mari, cu un tablou clinic minim sau chiar fără manifestări clinice evidente pentru perioade îndelungate. Caracterul benign histologic al acestor tumori nu corespunde întotdeauna cu benignitatea clinică a acestora datorită dezvoltării ca volum suplimentar în cavitatea craniană limitată ca volum sau datorită localizării în arii importante funcţionale (interesarea de arii corticale elocvente, centrii viatli din trunchiul cerebral).

După clasificarea OMS, 2007 glioamele low grade sînt următoarele:

Astrocitom pilocitic	grad I
Astrocitom pilomixoid	grad II
Astrocitom subependimar cu celule gigante	grad I
Xantoastrocitom polimorf	grad II
Astrocitom difuz	grad II
Astrocitom fibrilar	
Astrocitom gemistocitic	
Astrocitom protoplasmatic	
Oligodendrogliom	grad II
Oligoastrocitom	grad II
Subependimom	grad I
Ependimom mixoplapilar	grad I
Ependimom celular	grad II

papilar	
cu celule clare	
tanicitic	
Astroblastom	grad I
Gliom cordoid de ventricul III	grad II
Gliom angiocentric	grad I

Astrocitoamele de grad I şi II sînt tumori neuroectodermale, derivate din nevroglia astrocitară; sînt neinfiltrative, pot avea o componentă chistică, mai ales în localizarea cerebeloasă la copil. Astrocitoamele benigne pot fi supratentoriale, localizate în emisferele cerebrale, mai frecvent lobul frontal, temporal şi parietal, cu o incidenţă de aproximativ 40% la adult şi subtentoriale, predominant în emisferele cerebeloase, fiind deseori chistice şi avînd la copil o incidenţă de aproximativ 40% din toate tumorile intracraniene.

Astrocitomul pilocitic este cea mai frecventă tumoră primară cerebrală la copil şi obişnuit se dezvoltă în primele două decade de viaţă, cel mai frecvent la nivelul cerebelului. Alte localizări sînt structurile liniei mediane ca nervul optic şi chiasma opticăm hipotalamusul, talamusul ganglionii bazali şi trunchiul cerebral. Se vindecă prin rezecţia chirurgicală completă, dar au fost descrise cazuri rare de transformare anaplazică. O variantă clinică şi histologică distinctă este astrocitomul pilomixoid, considerat gliom de gradul II, cu posibile recidive locale sau diseminare prin LCR. Studiile genetice au evidenţiat diferenţe în raport de localizarea supra- sau subtentorială a astrocitomului pilocitic, indicîndcă o identitate moleculară specifică în raport de regiunea de origine a tumorii.

Astrocitomul difuz are o incidenţă de aproximativ 0,15 la 100.000 locuitori, cu interesarea adultului de vîrstă medie. Cel mai frecvent este astrocitomul fibrilar, urmat de astrocitomul gemistocitic iar astrocitomul protoplasmatic este mult mai rar. Deşi este considerat gliom cu grad scăzut de malignitate (gradul II OMS), astrocitomul difuz are tendinţa de recidivă şi evoluţie malignă către astrocitomul anaplazic sau glioblastomul secundar.

Xantoastrocitom polimorf este gliom de grad II şi reprezintă mai puţin de 1 % din toate astrocitoamele, este localizat frecvent în lobul temporal, fiind corticalizat şi adesea interesînd leptomenigele. Histologic se prezintă ca o tumoră circumscrisă,ce se dezvoltă în cortexul cerebral şi invadează leptomeningele. Dezvoltarea tumorală corticală explică tabloul clinic cu crize epileptice frecvente. Există cazuri rare de malignizare cu aspect xantoastrocitom polimorf de tip anaplazic. In aproximativ 50 % din cazuri există deleţii la comozomul 9.

Oligodendrogliomele constituie mai mult de 6% din toate glioamele şi reprezintă aproximtiv 2,5 % din tumorile cerebrale primare, avînd o incidenţă de 0,3 la 100.000 locuitori. Oligodendroglioamele sînt localizate aproape exclusiv supratentorial în emisferele cerebrale, interesînd nucleii bazali , talamusul şi pereţii ventriculului III şi domină la adulţii (30-50 ani), de sex masculin. La copiii sub 14 ani frecvenţa este de 2% din tumorile cerebrale.

Oligoastrocitomul este compus din două tipuri celulare : astroglie şi oligodendroglie, care pot fi amestecate sau separate în arii distincte. Oligodendrogliomele prezintă o celularitate moderată, cu creştere lentă, fără atipii nucleare, cu tendinţă infiltrativă cortical.

Oligoastrocitomul temporal are caracteristici astrocitice şi se comportă asemănător astrocitoamelor difuze, iar oligoastrocitomul cu alte localizări cerebrale are caracteristici oligodendrogliale. Tumora evoluează lent, dar poate prezenta diseminari spinale.

Ependimoamele reprezintă mai mult de 5 % din toate glioamele, avînd o incidenţă de 0,3 la 100.000 locuitori, cu incidenţă crescută la copiii sub 14 ani şi la adultul între 35 şi 45 de ani.

Localizarea supratentorială de predilecţie este confluenţa temporo- parieto-occipitală; subependimomul are localizarea frecventă în ventriculul IV determinînd frecvent un sindrom de hipertensiune intracraniană. Ependimoamele au o celularitate moderată cu creştere lentă, provenind din celulele ependimare ale peretelui ventricular şi prezintă obişnuit o limită de demarcaţie faţă de parenchimul cerebral. In cazul ependimomului la adult este frecventă deleţia pe braţul cromozomului 22q. Au fost evidenţiate diferenţe regionale genetice în funcţie de localizarea supratentorială sau spinală a ependimomului, ceea ce sugerează că există o semnatură moleculară specifică în raport de regiunea de origine a tumorii.

Multe studii au constatat o predominanţă a localizării glioamelor low grade în zonele cortico-subcorticale elocvente funcţional. Aceasta ar putea fi o falsă constatare deoarece glioamele low grade localizate în arii elocvente se manifestă clinic precoce, iar glioamele low grade dezvoltate în alte arii nu se manifestă clinic iniţial, nu sînt diagnosticate precoce , evoluează şi invadează parenchimul înconjurător şi sînt diagnosticate într-un stadiu avansat.

Astroblastomul, gliomul cordoid de ventricul III şi gliomul angiocentric sînt tumori gliale rare, în general neinvazive şi corespund gradului I sau II OMS de malignitate

Diagnosticul diferenţial între tipurile histologice de gliom este facilitat de evidenţierea markerilor caracteristici ce permit ghidarea terapiilor specifice şi au valoare prognostică.

2.Caracteristici clinice

Apariţia şi evoluţia unui gliom cu grad scăzut de malignitate determină modificări ale parenchimului cerebral evidenţiate prin afectarea funcţiei corespunzătoare localizării tumorii. Datorită caracteristicilor patogenice ale glioamelor low grade: creştere lentă şi în general extensie redusă în parenchimul înconjurător , tulburările funcţionale ale parenchimului nervos adiacent tumorii şi efectul mecanic asupra circulaţiei lichidului crebro-spinal se produc în timp şi manifestări clinice corespunzătoare sînt tardive.

Glioamele cu grad scăzut de malignitate dezvoltate supratentorial cortical şi subcortical sînt punctul de plecare pentru diverse tipuri de crize epileptice, ce constituie simptomul cel mai frecvent . Dezvoltarea unui asemenea gliom low grade în zone „mute” nu determină iniţial o simptomatologie evidentă, ci după o creştere considerabilă de volum, simptomele pot sa apară prin compresiunea zonelor cerebrale vecine. Dezvoltarea gliomului în profunzimea parenchimului cerebral afectează şi apoi întrerupe căile de conducere, cu afectarea funcţiilor corespunzătoare.

Gliomul cu grad scăzut de malignitate dezvoltat în fosa cerebeloasă (subtentorial) afectează funcţiile cerebelului în raport de localizare şi poate comprima ventriculul IV ducînd la apariţia hidrocefaliei interne obstructive.

Edemul cerebral din gliomul cu grad scăzut de malignitate apare tardiv, este un edem de tip vasogen (edem cerebral extracelular indus oncotic) şi apare prin creştere a permeabilităţii capilarelor cerebrale, ca în toate glioamele.Edemul cerebral este iniţial peritumoral, cu progresie lentă sectorială şi în general fără o extensie mare.

Simptomatologia clinică datorată localizării gliomului cu grad scăzut de malignitate este dominată de crizele epileptice de diverse tipuri, care apar la mai mult de 80 % din pacienţi.

Crizele epileptice se datorează activării bruşte şi necontrolate a unui grup neuronal, ce constituie focarul epileptogen şi rezultă tulburări ale funcţiei acestor neuroni cu manifestarea clinică corespunzătoare: tulburări motorii, tulburări senzoriale, tulburări senzitive, tulburări ale conştiinţei, tulburări de comportament cu generalizarea crizei şi pierderea conştienţei.

Crizele epileptice produse prin dezvoltarea unui gliom cerebral sînt crize focale/ localizate, numite crize parţiale. Crizele focale pot fi crize parţiale simple , fără pierderea conştienţei, avînd doar

manifestări motorii, manifestări senzitive, senzoriale, simptome vegetative sau manifestări psihice. Crizele focale se pot însoţi de afectarea stării de conştienţă şi constituie crizele parţiale complexe care pot debuta ca o criză simplă urmată de pierderea conştienţei sau este cu afectarea conştienţei de la început. Crizele focale simple sau crizele parţiale complexe pot evolua către o criză generalizată manifestată prin pierderea conştienţei şi cu manifestări motorii generalizate, convulsive sau neconvulsive. Etiologia crizelor tumorale este probabil multifactorială şi patogenia nu este complet înţeleasă. Frecvenţa şi tipul de criză focală pot varia pentru aceeaşi localizare tumorală ceea sugerează că mecanismele de producere ale crizelor tumorale pot fi diferite în raport de tipul de tumoră.

Glioamele cu grad scăzut de malignitate realizează o arie epileptogenă prin dezaferentarea parţială a regiunii corticale corespunzătoare localizării tumorii. Rezultă modificări structurale ale cortico-subcorticale ce constituie focarul epileptogen; de asemenea celulele tumorale gliale diferenţiate produc molecule neuromodulatoare şi chiar neurotransmiţători implicaţi în epileptogeneză. S-au constatat modificări în concentraţiile locale ale acidului gama aminobutiric (GABA) şi ale glutamatului; de asemenea s-au evidenţiat modificări ale canalelor ionice, variaţii ale neuroreceptorilor şi ale veziculelor sinaptice. Toate aceste modificări moleculare şi microstructurale afectează funcţionarea normală a zonei în care se dezvoltă gliomul low grade şi sînt cauza crizelor epileptice focale. In cazul glioamelor high grade sau al metastazelor cerebrale există aceste mecanisme epileptogene care acţionează progresiv, dar leziunea parenchimatoasă, cu necroză, edem focal şi peritumoral, ischemia peritumorală cu modificarile pH-ului peritumoral determină creşterea excitabilităţii neuronale şi constituie mecanismul epileptogen principal.

Crizele epileptice focale sînt crize parţiale simple caracterizate prin debutul brusc al crizei, cu o durată scurtă, de cîteva secunde sau minute şi cu un sfîrşit al crizei al fel de brusc. Aceste crize sînt o formă de epilepsie parţială simptomatică şi manifestările clinice depind de localizarea tumorală (motorie, senzitivă, senzorială, psihică etc) cu păstrarea conştienţei pe toată durata crizei.

Glioamele cu grad scăzut de malignitate dezvoltate în lobul frontal determină crize motorii controlaterale diferite în raport de aria motorie implicată.

Crizele motorii parţiale pot fi :

- crize motorii strict localizate ce constau în contracţii clonice sau tonice segmentare, limitate la un segment de membru sau la un membru, fără tendinţă de extensie,
- crizele motorii jacksoniene, în cazul unui focar epileptogen prerolandic, se manifestă prin contracţii tonice urmate de cloniiapărute la niveului unui segment de membru şi extinse progresiv la întreg hemicorpul controlateral. Descrierea clasică a crizei motorii jacksoniene este de criză motorie parţială cu debut tonico-clonic distal la nivelul membrului superior cu extensie la tot membrul superior, apoi hemifaţa şi membrul inferior; regresia convulsiilor se produce în ordine inversă şi postcritic pot exista deficite motorii şi / sau afazie.
- crize adversive cu devierea conjugată a globilor oculari şi a capului spre partea opusă tumorii şi mai rar crize versive cu devierea spre partea leziunii,
- crize afazice, cu afazie tranzitorie de tip expresiv (afazie motorie) sau de tip receptiv,
- crize operculare cu hipersalivaţie şi crize masticatorii în leziunea la nivelul operculului rolandic,
- crize de arie motorie suplimentară, crize posturale, crize fonatorii.

Aceste tipuri de crize focale au valoare diagnostică clinică localizatorie dacă sînt descrise cu acurateţe de pacient sau anturaj şi dacă nu se însoţesc de alte manifestări care să realizeze un tablou clinic mai complex.

Crizele senzitive focale sînt determinate de tumora localizată în lobul parietal şi în raport de zona interesată se pot produce crize somatosenzitive în hemicorpul opus tumorii, cu extensie similară crizelor

jacksoniene, crize de arie senzitivă secundară cu parestezii bilaterale sau se pot continua cu crize convulsive cînd leziunea cuprinde şi aria motorie.

Crizele senzoriale focale sînt produse de tumorile temporale şi se pot prezenta cu aspect iluzional de percepere deformată , aspect halucinatoriu ca percepţii senzoriale inexistente
sau pot fi crize agnozice ca incapacitatea recunoaşterii stimulării senzoriale respective.
Pot fi crize focale vizuale sau auditive : iluzionale , halucinatorii sau agnozice în leziunile de la nivel temporal; crize olfactive, gustative sau crize vestibulare iluzionare sau halucinatorii.
Crizele senzoriale parţiale apar cel mai frecvent în localizările tumorale temporale.

Crizele parţiale vegetative se prezintă clinic sub formă de crize vegetative diencefalice care includ vasodilataţie, hipertensiune arterială, tahicardie, hipersalivaţie în leziuni anterioare de ventricul III; crize de hiperhidroză în tumori de lob frontal; crize vagale de arie 13 cu paloare,
dispnee, hipotensiune arterială, bradicardie etc.

Crizele parţiale cu manifestări psihice se întîlnesc în tumori temporale şi se prezintă clinic cu halucinaţii complexe sau cu simptome cognitive de felul *„deja vu”*sau de *„jamais vu”*, de dedublare a personalităţii etc. ori pot exista crize de furie, de anxietate , euforie etc.

Crizele focale tumorale se termină de obicei brusc dar se pot continua cu evoluţie spre o criză parţială complexă sau o criză geenralizată; mai rar crizele focale pot evolua către starea de rău epileptic.

Localizarea gliomului low grade determină tipul de epilepsie focală simptomatică.
Astfel epilepsia de lob temporal se manifestă clinic prin crize parţiale simple senzoriale, psihice, motorii sau crize parţiale complexe cu aură vegetativă.
Epilepsia de lob frontal se prezintă sub formă de crize parţiale motorii în raport de localizarea tumorii adesea cu automatisme motorii şi cu generalizare secundară.
Epilepsia de lob parietal este mai rară şi se prezintă clinic cu crize parţiale senzitive dureroase, crize senzitivo-motorii etc.
Epilepsia de lob occipital include crize parţiale vizuale şi prin extensie temporală apar crize focale complexe.
Simptomele focale deficitare produse de gloamele low grade apar după o perioadă de durată variabilă de la debutul prin crizele focale în cazul leziunii nediagnosticate sau în cazul tumorii evidenţiate şi supravegheate imagistic.

Cele mai importante sindroame neurologice deficitare sunt :
- sindromul motor constă în deficite motorii (pareză sau plegie) progresive ; de tip mono- sau hemipareză, mai rar apar parapareze (în leziunile lobului paracentral, bilateral).
- semnul Babinski prezent unilateral sau bilateral ,
- sindromul senzitiv evidenţiat prin tulburările de sensibilitate obiectivă de tip deficitar, care relevă o leziune cerebrală de tip parietal.
- tulburările de vorbire se întâlnesc în leziunile emisferului dominant, fiind de tip motor (leziunile lobului frontal - afazia Broca), sau de tip senzitiv (leziunile parieto-temporale - afazia Wernicke).
- tulburările de praxie în glioamele parietale şi tulburările de gnozie în localizările specifice diferiţilor lobi cerebrali (vizuală - lobul occipital, tactilă - lobul parietal etc.).
- modificările de câmp vizual pentru glioamele lobilor temporal (quadranopsie superioară), parietal (quadranopsie inferioară) şi occipital (hemianopsie homonimă) şi pentru leziunile căilor optice
- paraliziile de nervi cranieni sunt întâlnite frecvent: perechea VI este afectată în sindromul de HIC care apare tardiv în glioamele low grade, producându-se strabism convergent; nistagmusul apare în tumori de fosă craniană posterioară; deficitele nervilor oculomotori şi ultimele perechi de nervi cranieni, sunt caracteristice pentru tumorile de trunchi cerebral.
- tulburările de coordonare ale membrelor, revelatoare pentru afectarea emisferelor cerebeloase;

- tulburările psihice sînt reprezentate de regresul psihomotor, tulburările de memorie, atenţie, irascibilitate, agitaţie sau starea de apatie, indiferenţă faţă de propria persoană şi mediul înconjurător, tulburările de afectivitate etc.
Simptomele focale deficitare diferă ca intensitate în raport de momentul evoluţiei gliomului, în funcţie de vârstă şi de caracteristicile individuale

3. Evoluţie şi conduită terapeutică

Glioamele cu grad scăzut de malignitate apar frecvent la adultul tînar şi au adesea o dezvoltare îndelungată. Se consideră că în evoluţia şi urmărirea glioamelor low grade există cinci stadii:
- perioada de la debutul clinic şi pînă la stabilirea diagnosticului, de durată variabilă depinzînd de mulţi factori individuali, inclusiv de condiţiile socio-economice;
- perioada de la stabilirea diagnosticului imagistic de gliom low grade şi pînă la confirmarea histologică prin actul chirurgical (biopsie sau rezecţie), este o etapa mai lungă şi momentul diagnosticului histologic a suscitat numeroase controverse;
- perioada ce urmează confirmării diagnosticului prin biopsie sau rezecţie înainte de chimioterapie sau radioterapie; durata acestei etape depinde de diagnosticul histologic, de evoluţia clinică şi imagistică.
- perioada care urmează radioterapiei/ chimioterapiei şi care precede transformarea gliomului low grade în gliom malign.
- peroada de evoluţie a glioblastomului secundar, în care toate terapiile aplicate au drept scop să ofere o o rata de supravieţuire din ce în ce mai ridicată.

Diagnosticul imagistic este stabilit pe baza de criterii cît sigure de imagistică MRI : leziune focală hiperintensă în secvenţa T2, leziune hipointensă în secvenţa T1 şi încărcarea minimă cu substanţă de contrast. Uneori pot exista calcificări intratumorale.

De obicei pacientul astfel diagnosticat a prezentat o criză epileptică unică sau repetată, fără alte simptome sau diagnosticul este stabilit întîmplător la o explorare MRI efectuată pentru altă afecţiune. Se consideră că intervenţia chirurgicală de biopsie sau de excizie tumorală este indicată dacă leziunea este mai mare de 6 cm, dacă determină deplasare de linie mediană, dacă vîrsta pacientului este peste 45 de ani sau dacă pacientul prezintă crize epileptice focale refractare la tratament. In absenţa acestei indicaţii chirurgicale imediate se prezintă pacientului şi familiei diagnosticul probabil arătat de explorarea MRI şi cele două opţiuni :

1. supraveghere imagistică şi clinică, cu tratamentul simptomatic al epilepsiei secundare şi intervenţia chirurgicală de confirmarea diagnostică sau de rezecţie tumorală va fi efectuată în raport de evoluţia clinică şi de extensia tumorală sau
2. opţiunea de efectuarea imediată a biopsiei şi rezecţiei tumorale, cu prezentarea riscurilor în ambele variante .

Dacă este aleasă conduita de supraveghere, pacientul va efectua explorări MRI la un interval iniţial de trei luni, apoi după 6 luni şi în continuare anual dacă simptomatologia rămîne staţionară sau mai des în funcţie de orice modificare apărută.
Explorarea MRI periodică poate arăta o creştere redusă tumorală, de cîţiva milimetri anual, fără modificări clinice, ceea ce permite supravegherea în continuare. Studiile au arătat că o creştere tumorală sub 8 mm anual a fost însoţită de o supravieţuire medie de 15 ani, pe cînd în creşterea tumorală de peste 8 mm anual supravieţuirea a fost în medie de 5 ani. De asemenea în determinarea evoluţiei şi supravieţuirii intervin tipul histochimic şi modificările genetice (deleţii 1p şi 19q) , deci există o mare variabilitate individuală. Explorarea MRI dinamică poate arăta modificări de volum sanguin tumoral (relative cerebral blood volume = rCBV)

ce poate sugera evoluţia spre malignizare : s-a apreciat că evidenţierea unei rCBV < 1,75 se însoţeşte de un prognostic mai bun faţă de valoarea rCBV > 1,75 al nivelul gliomului.

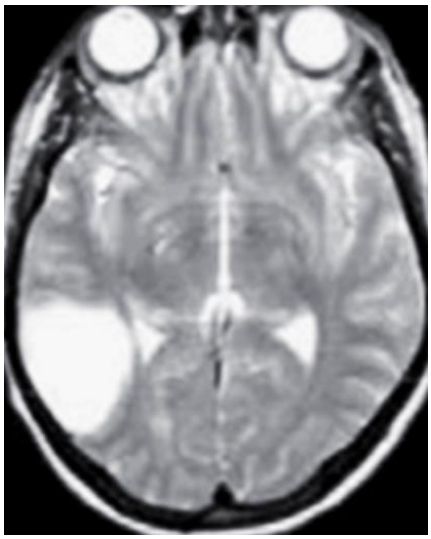

Figura 1. Imagine iniţială MRI de gliom low grade (stînga), cu supraveghere imagistică şi clinică şi imaginea MRI de glioblastom (dreapta) după 3 ani de evoluţie

Diagnosticul neuroradiologic stabilit prin explorarea CT sau MRI de gliom cu grad redus de malignitate nu este un diagnostic de certitudine deoarece pînă la 30 % din cazurile diagnosticate drept glioame low grade au fost de fapt glioame anaplazice şi chiar unele au evoluat rapid spre glioblastom. Aceste consideraţii arată că diagnosticul imagistic nu este de certitudine şi atitudinea de supraveghere clinică şi imagistică este individuală.

Studiile comparative între loturi de pacienţi supravegheaţi imagistic şi clinic, operaţi mai tîrziu şi pacienţii care au fost operaţi imediat nu au arătat diferenţe semnificative de supravieţuire la 7 ani de la diagnosticarea imagistică a gliomului, ceea ce arată că ambele atitudini sînt valabile, cu variaţii individuale care sînt determinate de evoluţia bolii.

In perioada de la evidenţierea imagistică a gliomului şi pînă la confirmarea histologică, pacientul este supravegheat clinic şi urmează tratamentul specific individualizat. Terapia anticonvulsivantă este stabilită de la început împreună cu specialistul neurolog şi necesitatea suplimentării medicaţiei sau adăugarea altor simptome indică necesitatea reexplorării MRI peste programarea iniţială. Evidenţierea modificărilor imagistice evocatoare pentru malignizarea tumorală corelate cu accentuarea simptomatologiei determină reevaluarea conduitei terapeutice în noul context cu stabilirea necesităţii intervenţiei chirurgicale.

In 2002 Pignatti şi colab. au stabilit o scală prognostică pentru adultul cu gliom low grade, în care se ţine cont de : vârstă, dimensiunile tumorii, localizarea tumorii şi relaţia cu linia mediană, tipul histologic şi existenţa deficitelor neurologice.

Scala adaptată pentru prognosticul glioamelor cu grad mic de malignitate este :

Parametru	Valoare	Punctaj
Vârsta	< 40 de ani	0
	> 40 de ani	1
Diametrul tumoral maxim	< 6 cm	0

	≥ 6 cm	1
Localizare	nu depăşeşte linia mediană	0
	depăşeşte linia mediană	1
Tip histopatologic	Gliom benign (grad I)	0
	Gliom grad II	1
Deficit neurologic	Absent	0
	Prezent	1

Scorul este suma pentru cei cinci parametrii şi pentru un scor de 0 – 2 se consideră că există un risc scăzut cu o supravieţuire medie de 7,7 ani., iar pentru un scor de 3 – 5 încadrarea este într-o grupă de risc mare cu o supravieţuire medie de 3,2 – 3,7 ani.

După explorarea chirurgicală, biopsie sau rezecţie cît mai completă şi stabilirea certă a diagnosticului urmează stabilirea indicaţiei de radioterapie sau / şi chimioterapie. Pînă la instituirea radioterapiei sau chimioterapiei poate exista o perioadă de timp în care se supraveghează evoluţia/ recidiva tumorală. Nu s-a constatat o diferenţă de supravieţuire între pacienţii operaţi care au efectuat radioterapie precoce sau mai tardiv. Atitudinea terapeutică în cazul diagnosticării unui gliom cu grad redus de malignitate la adult poate varia în raport de factorii de risc şi de evoluţie şi se stabileşte pentru fiecare caz de comun acord cu pacientul.

4. Explorarea imagistică şi tratamentul glioamelor low grade

In cazul suspiciunii unei tumori cerebrale explorarea efectuată este computer tomografia nativă şi cu substanţă de contrast, continuată de explorarea prin MRI. Computer tomografia cerebrală nativă poate arăta o arie de hipodensitate sau de densitate normală şi tumora se evidenţiază după administrarea substanţei de contrast; în 20% din astrocitoamele difuze şi în 40 % din oligodendroglioame pot exista calcificări. Explorarea MRI convenţională permite un diagnostic mai sigur : gliomul low grade prezintă hiposemnal în imaginile T1 şi hipersemnal în T2, uneori cu efect de masă şi edem cerebral redus. Tehnicile actuale MRI
(DWI, PWI, fMRI etc.) aduc informaţii despre vascularizaţia tumorală, astfel modificările de volum sanguin tumoral (rCBV) diferenţiază gradul tumoral: s-a constatat că o valorile rCBV < 1,75 corespund glioamelor cu grad redus de malignitate şi indică un prognostic mai bun. Spectroscopia prin rezonanta magnetica (MRS) permite un studiu metabolic tumoral neinvaziv bazat pe analiza semnalului dat de colină şi de N- acetil aspartat şi ajută la precizarea diagnosticului, arată transformarea malignă tumorală sau răspunsul la radioterapie. Certitudinea diagnostică este dată de histologia după biopsie sau rezecţia tumorală, care uneori a modificat diagnosticul înspre o formă malignă tumorală
(gliom anaplazic) sau a stabilit un diagnostic netumoral cum este encefalita. Deci criteriile imagistice actuale de diagnostic al glioamelor low grade trebuie corelate cu tabloul clinic şi apreciate evolutiv, cu repetarea explorării individualizat, uneori la intervale mai scurte.

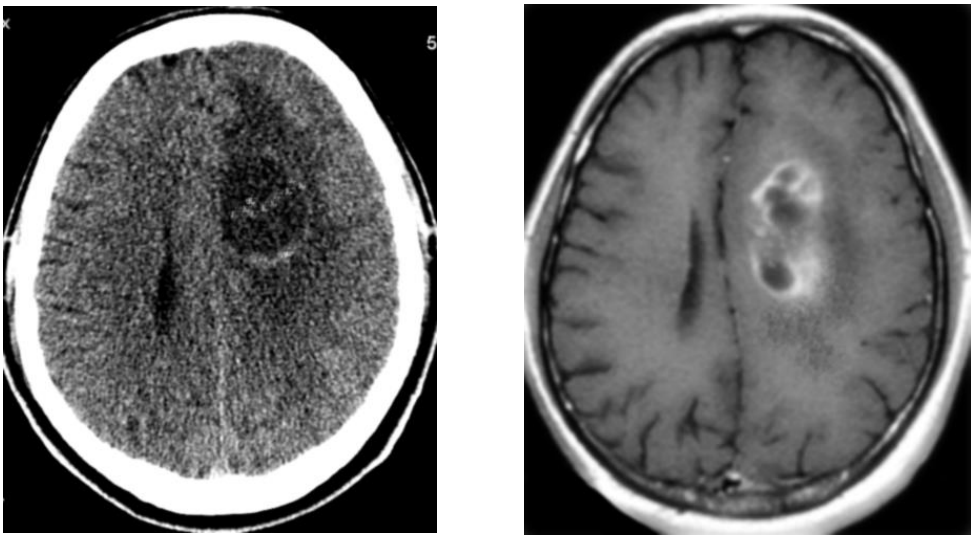

Figura 2. Imagine inţială CT de gliom cerebral şi imagine MRI după 3 luni (aspect de glioblastom)

Spravieţuirea medie după stabilirea diagnosticului de gliom low grade este de 10 ani, dar există factori prognostici nefavorabili care includ vîrsta peste 40 de ani, tumoră mai
mare de 5 cm şi localizarea gliomului în ariile elocvente. Tratamentul optim în glioamele low grade este încă controversat între supravegherea clinică şi imagistică cu biopsie stereotactică sau chirurgicală şi rezecţia chirurgicală de la început. Localizarea şi extensia tumorală şi afectarea funcţională sînt particulare fiecărui pacient, iar tratamentul trebuie individualizat.

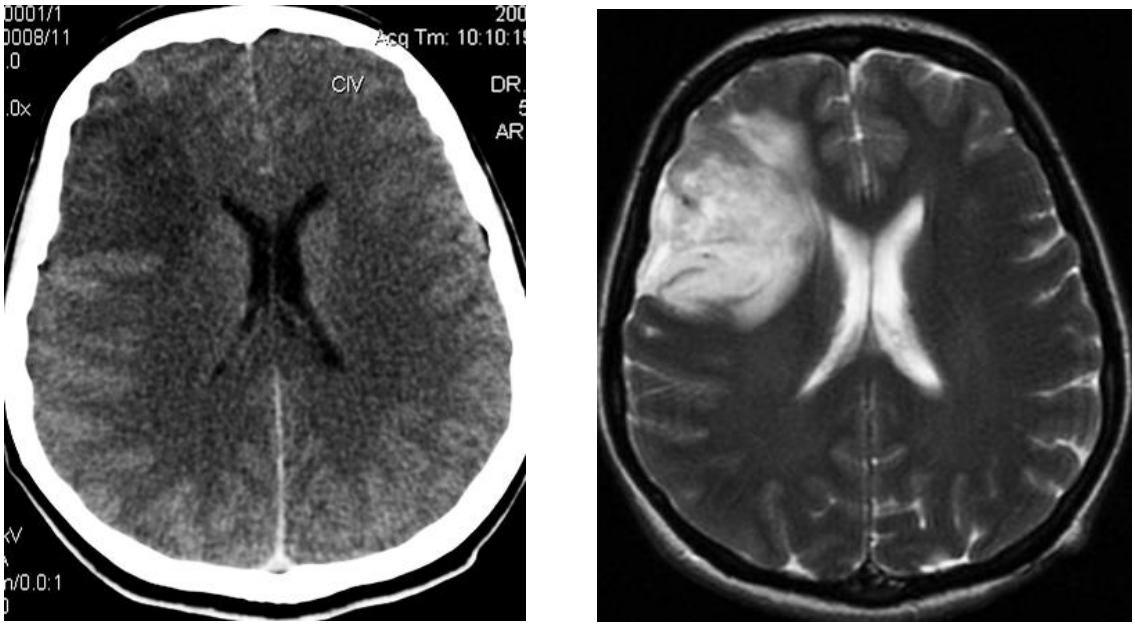

Figura 3. Gliom low grade frontal drept: imagine CT(stînga) şi imagine MRI (dreapta)

Rezecţia chirurgicală în cazul glioamelor low grade are drept scop stabilirea diagnosticului histologic şi eventual a unui diagnostic molecular şi genetic (precizarea statusului MGMT şi evidenţierea unei

deleţii la nivelul cromozomilor 1p şi 19q) şi un scop curativ prin excizia totală sau subtotală tumorală pentru diminuarea recidivelor şi a malignizării. Diagnosticul histologic şi diagnosticul genetic şi molecular permit evaluarea prognosticului şi orientează tratamentele ulterioare (radioterapia, chimioterapia). Prezenţa enzimei O-6-metilguanine-ADN metiltransferaza (MGMT) în glioame permite aprecierea eficienţei tratamentului cu temozolomidă. Glioamele cu activitatea intensă a acestei enzime sunt rezistente la acţiunea temozolomidei. Din punct de vedere genetic se disting glioame low grade cu profile diferite şi care se exclud reciproc: glioame cu deleţii la nivelul cromozomilor 1p şi 19q şi glioame numai cu deleţii p16. Glioamele cu modificări 1p-19q răspund la chimioterapie şi au o supravieţuire mai îndelungată, în timp ce al doilea grup are un prognostic nefavorabil.

In al doilea rînd rezecţia chirurgicală a gliomului urmăreşte să amelioreze simptomele neurologice şi să elimine sau să permită controlul crizelor epileptice focale, scopul final al operaţiei fiind să îmbunătăţească calitatea vieţii pacientului cu gliom low grade.

Excizia totală sau subtotală tumorală are scopul să scadă volumul tumoral pentru diminuarea recidivelor, a malignizării şi să permită acţiunea radioterapiei şi chimioterapiei asupra unei mase tumorale mai mici. Rezecţia tumorală trebuie efectuată astfel încît să păstreze maximum de integritate funcţională a pacientului, mai ales în glioamele ce interesează ariile elocvente funcţional (arie motorie, aria limbajului, aria vizuală etc.) dar şi zonele importante pentru memorie, viaţa afectivă sau comportamentul social.

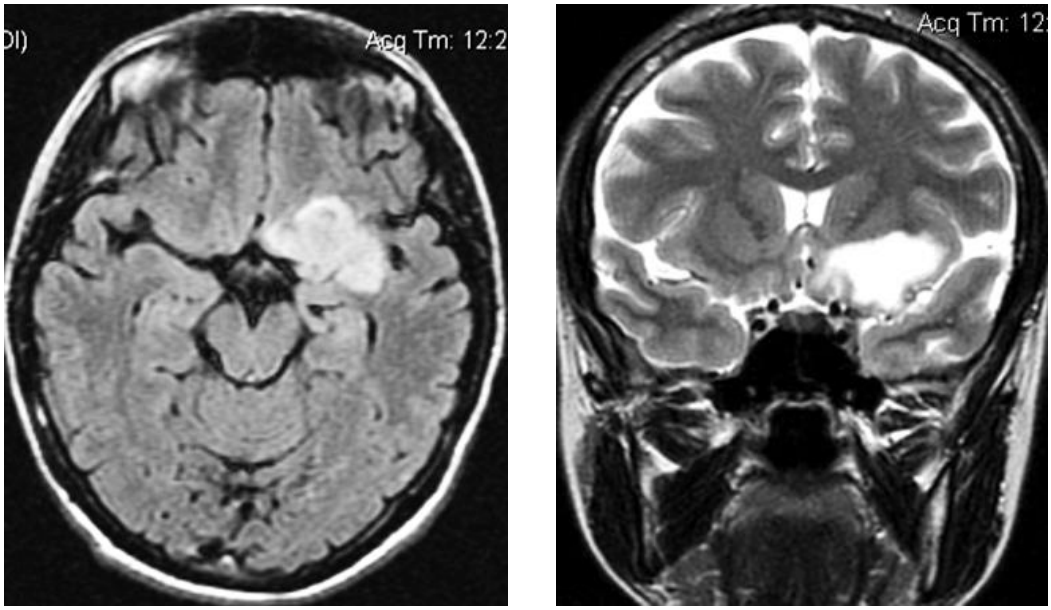

Figura 4. Astrocitom gradul I fronto-temporo-insular stîng, imagine MRI axială şi frontală

Pentru aceasta se folosesc intraoperator tehnicile de electrofiziologie pentru monitorizarea leziunilor în arii elocvente (the brain mapping techniques) realizîndu-se o stimulare electrică directă corticală şi subcorticală la pacientul vigil (anestezie locală şi sedare generală cu întrerupere pentru periada stimulării).

Rezecţia tumorală folosind stimularea electrică directă corticală şi subcorticală impune o evaluare preoperatorie neuropsihologică şi o explorare imagistică complexă incluzînd explorare MRI functională (fMRI) şi explorarea MRI ponderată prin difuzie (DWI).

Imaginile preoperatorii pot fi încărcate într-un sistem de neuronavigaţie şi de asemenea se poate folosi explorarea MRI intraoperatorie dacă este disponibilă. Tehnicile neurofiziologice intraoperatorii ghidează rezecţia tumorală : stimularea electrică directă corticală şi subcorticală, potenţialele evocate motorii, EEG, electrocorticografie etc. Rezecţia tumorală trebuie să fie maximă cu limitare anatomică în raport de datele oferite de monitorizarea intraoperatorie pentru a păstra cît mai mult din integritatea funcţională a pacientului.

Majoritatea glioamelor difuze extinse (astrocitoamele difuze) includ tracturile subcorticale şi rezecţia totală sau subtotală le poate leza. In aceste cazuri se practică doar o biopsie stereotactică sau o rezecţie parţială cu stabilirea diagnosticului şi aplicarea celorlalte modalităţi de tratament : radioterapia şi chimioterapia. In cazul glioamelor difuze s-a folosit chimioterapia preoperatorie (temozolomida) pentru o perioadă de pînă la 6 luni, ce realizează o scădere a extensiei tumorale şi apoi s-a efectuat rezecţia tumorală . Un alt procedeu constă în efectuarea unei rezecţii tumorale parţiale iniţiale, urmată de radioterapie şi chimioterapie şi într-un al doilea timp programat după patru pînă la şase luni se completează rezecţia tumorală.

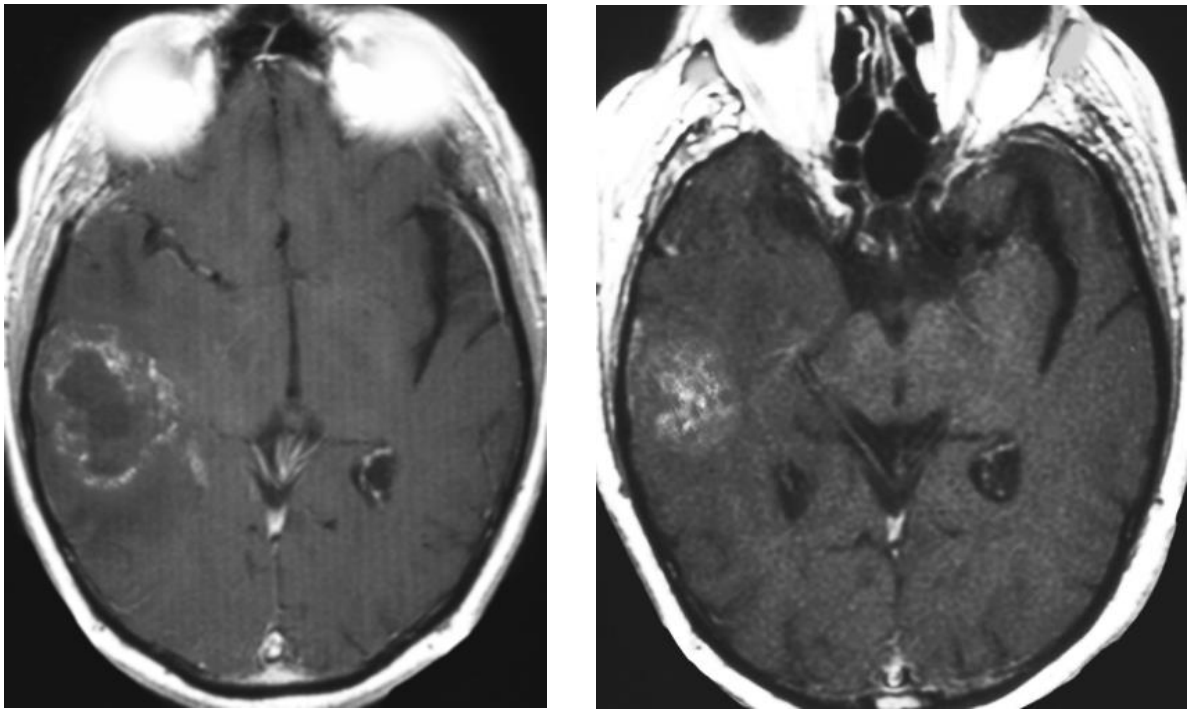

Figura 5. Gliom low grade, diagnosticat imagistic – MRI iniţial (stînga), supraveghere şi chimioterapie şi imagine MRI după 7 luni de chimioterapie (dreapta)

Se consideră că după o rezecţie totală sau subtotală iniţială, gliomul recidivat va fi tot de grad mic, iar după rezecţiile parţiale glioamele recidivate evoluează mai rapid spre malignizare. Gliomul low grade recidivat poate fi reoperat de mai multe ori în raport de extensia recidivei şi de starea generală a pacientului, concomitent cu efectuarea radioterapiei şi chimioterapiei. Cu cît diagnosticul este mai precoce şi gliomul low grade are un volum mai mic, cu atît rezecţia tumorală poate fi mai completă şi prognosticul este mai bun, referitor la recidivă şi malignizare.

Glioame cu grad ridicat de malignitate

1. Clasificarea glioamelor high grade

Incidenţa glioamelor maligne este apreciată de 6,4 cazuri la 100.000 de locuitori, mai amre la bărbaţi : 7,6/100.000, faţă de femei : 5,4/100.000. Glioamele cu grad crescut de malignitate pot să apară la orice vîrstă, cu vîrsta medie de 60 de ani pentru glioblastoame . Incidenţa glioamelor este diferită între diferite zone şi populaţii : în Japonia incidenţa glioamelor mligne este mai mică de jumătate din nordul Europei, iar în USA glioamele sînt mai frecvente la caucazieni faţă de afro-americani, de hispanicii necaucazieni, chinezi , japonezi şi filipinezi. Au fost evidenţiate diferenţe de modificări genetice la glioamele caucazienilor faţă de glioamele necaucazienilor, fără să se poată preciza dacă aceste diferenţe au un rol în malignizare.
Glioamele cu grad ridicat de malignitate („ high-grade “) au fost diferenţiate ţinînd cont în primul rînd de gradul de malignitate pe baza criteriilor propuse de Daumas-Duport.
Criteriile de malignitate care realizează încadrarea glioamelor sau gradingul tumoral sînt:
- atipiile nucleare : nucleii sînt hipercormatici , variaţi ca formă şi mărime; nu au semnificaţie numărul nucleolilor sau cromatina;
- prezenţa mitozelor şi aspectul normal sau atipic al acestora;
- proliferarea endotelială : lumenul vascular prezintă celule endoteliale aşezate în mai multe straturi, cu atipii celulare; se face diferenţierea de capilarele de neoformaţie care au un singur strat de celule endoteliale;
- necroza tumorală evidentă.

Aceste patru criterii apar corespunzător cu creşterea malignităţii şi sînt suficiente pentru gradarea glioamelor ; se consideră că au o valoare prognostică superioară faţă de tipul histologic şi localizarea tumorii . Scorul obţinut corespunde gradului de malignitate : absenţa oricărui criteriu este gradul I, iar prezenţa a 3-4 criterii corespunde gradului IV de malignitate.
Glioamele cu grad ridicat de malignitate („ high-grade “) sunt tumori primitive intraparenchimatoase invadante, distructive, care difuzează pe traiectul fibrelor nervoase şi prin LCS. Histologic au o structură polimorfă cu mitoze frecvente, cu polimorfism celular, celule imature, cu îngroşări perivasculare, cu necroze şi proliferări endoteliale. Există un dezechilibru între proliferarea neoplazică şi angiogeneză, în favoarea uneia sau alteia cu hemoragii interstiţiale şi necroze tumorale.
In ultima clasificare OMS din 2007 glioamele cu grad ridicat de malignitate sînt următoarele:

Astrocitom anaplazic	grad III
Glioblastom	grad IV
Glioblastom cu celule gigante	grad IV
Gliosarcom	grad IV
Gliomatoză cerebrală	
Oligodendrogliom anaplazic	grad III
Oligoastrocitom anaplazic	grad III
Ependimom anaplazic	grad III

Glioamele cu grad ridicat de malignitate, in particular glioblastomul multiform (GBM), sînt cele mai obişnuite tumori primare cerebrale.

Astrocitomul anaplazic sau astrocitomul de grad III are o frecvenţa de aproximativ 39,4% (Ciurea, 1993). Astrocitomul anaplazic este o tumoră infiltrativă difuză, cu arii focale sau dispersate de anaplazie cu creşterea importantă a mitozelor, pleomorfism, modificări nucleare, dar fără necroze.

Glioblastomul (GM) sau astrocitomul de gradul IV, frecvent la adulţi este extrem de malign ; în 10 % este secundar dezvoltîndu-se dintr-un gliom de grad redus. La copil reprezintă pînă la 10% şi peste 80% din astrocitoamele maligne ale copilului sînt localizate în emisferele cerebrale, restul fiind situate în trunchiul cerebral şi spuratentorial în nucleii bazali. Glioblastomul o tumoră infiltrativă cu polimorfism celular, cu celule gigante, mitoze anormale, bine vascularizată , cu zone de necroză şi hemoragii. Glioblastoamele pot disemina local sau pe cale leptomeningeală, mai ales după intervenţia neurochirurgicală.

Glioamele cerebrale cu malignitate crescută prezintă mutatii genetice majore care au evidenţiat patru subtipuri de glioblastoame: subtip clasic, subtipul de tip mezenchimal,
subtipul numit proneural şi subtipul de glioblastom numit „neuronal”.

Subtip clasic de glioblastom prezintă o rată foarte mare de proliferare celulară şi prezintă o translocaţie neechilibrată cu inserţie de material genetic pe cromozomul 7, însoţită de deleţie pe cromozomul 10 (în 93 % din cazuri) şi deleţii pe braţul cromozomului 9p21.3 (în 95% din cazuri). Din punct de vedere al tipului genetic, subtipul clasic prezintă şi valori crescute ale markerilor pentru celule stem şi precursori neuronali. Glioblastomul de subtip clasic răspunde la iradiere şi chimioterapie .

Subtipul de glioblastom de tip mezenchimal este caracterizat de markeri asociaţi mezenchimului şi angiogenezei, cu supraexpresia genelor ce intervin în transformarea malignă celulară şi în invazivitatea glioamelor . Glioblastomul de tip mezenchimal răspunde la terapia prin iradiere şi la chimioterapie.

Subtipul de glioblastom de tip proneural se caracterizează prin supraexpresia genelor ce comandă dezvoltarea seriei oligodendrocitică şi dezvoltarea proneurală. Aceste date se corelează cu mutaţiile prezente în glioamele de malignitate redusă şi sugerează că glioblastoamele secundare ar aparţine acestei subtip. Pacienţii cu acest tip de glioblastom prezintă un răspuns slab la terapiile clasice (iradiere, chimioterapie) dar au o rată de supravieţuire puţin mai mare decît celelalte trei subtipuri.

Subtipul de glioblastom numit „neuronal” prezintă markeri genetici neuronali similari cu cei din ţesutul cerebral normal. Glioblastomul de tip neuronal este mai puţin infiltrativ şi celulele tumorale sînt mai bine diferenţiate.

Compararea markerilor genetici de la aceste subtipuri de glioblastom cu tipurile celulare sugerează că fiecare subtip tumoral prezintă modificări moleculare în raport de tipul celular de origine al tumorii, fără să existe totuşi un tip celular caracteristic. In acelaşi timp nu s-a realizat o corelare între tipurile histologice de glioblastom şi aceste subtipuri genetice.

Glioblastoamele dezvoltate secundar dintr-un gliom cu grad redus de malignitate se caracterizează prin scăderea heterozigozităţii de pe braţul cromozomului 10q cu scăderea expresiei genei de comandă pentru tirozin-fosfataza - PTEN; iar glioblastoamele primare prezintă amplificări ale genei pentru receptorul factorului de creştere epidermal (EGFR) de pe braţul cromozomului 7q sau deleţii la nivelul braţului cromozomului 9p.

Gliosarcomul constă din arii celulare astrocitare tumorale amestecate cu zone de aspect sarcomatos. Studiile recente au demonstrat modificări genetice identice în cele două componente arătînd derivarea dintr-o celulă comună .

In raport de localizare, GBM pot multifocale în 10 % - 15 % din cazuri;gliomul în future constă în extensia tumorii prin intermediul corpului calos interesînd emisferul contralateral .

Oligodendrogliomul malign prezintă o celularitate mai mare, cu pleomorfism nuclear, activitate mitotică, proliferări vasculare şi arii de necroză. Oligoastrocitomul prezintă cele două tipuri celulare transformate anaplazic. S-au constata că există diferenţe structurale în raport de localizare: în lobul

temporal domină caracterul astrocitar şi tumora se comportă asemănător astrocitoamelor difuze, iar oligoastrocitomul cu alte localizări cerebrale are caracteristici oligodendrogliale .

Ependimomul malign se caracterizează printr-o celularitate mare, prin polimorfism nuclear şi prin numeroase mitoze ; cu proliferări vasculare şi arii de necroză. Ependimomul malign apare aproape exclusiv în regiunile supratentoriale şi are tendinţă la recidivă chiar şi după ablaţie totală .

2***. Diagnosticul glioamelor high grade***

Diagnosticul direct al leziunilor intracraniene a devenit posibil după 1971 prin descoperirea şi apoi introducerea în practica clinică a tomografiei computerizate. Diagnosticul imagistic s-a diversificat prin noi mijloace de explorare : rezonanţa magnetică nucleară (MRI) şi variantele acesteia (de perfuzie, de difuzie, funcţională, spectroscopică), PET, SPECT etc. Prin diversificarea explorării imagistice s-a produs o specializare a acestora: computer tomografia a devenit explorarea iniţială folosită pentru depistarea leziunilor intracraniene şi rezonanţa magnetică permite diagnosticul cert şi precis al leziunii.

Computer tomografia este superioară pentru depistarea leziunilor hemoragice, a calcificărilor şi a leziunilor osoase, de asemenea este folosită la pacienţii cu pace maker, cu instrumentaţii metalice sau pacienţi în stare critică cu dispozitive de susţinere funcţională ce nu permit explorarea MRI. Dezvoltarea de noi tehnici ale computer tomografiei, cum sînt angiografia CT , computer tomografia de perfuzie, tomografia computerizata spirala multidetector cu examinari 3D (MDCT) au crescut facilităţile imagistice oferite de această explorare. Astfel CT spiral evidenţiază leziunile mici, permite reconstrucţia 3D , reduce timpul de explorare şi are un cost mai mic decît MRI. Computer tomografia cranio-cerebrală are o durată scurtă de scanare, permite investigaţii dinamice (angiografia CT , CT de perfuzie), permite reconstrucţie 3D (CT spiral) şi datorită vitezei de lucru şi accesibilităţii ocupă un rol important în explorarea tumorilor cerebrale şi este folosită de asemenea în controlul imagistic postoperator imediat.

Glioamele cu grad ridicat de malignitate la examinarea CT craniocerebrală prezintă o formă neregulată cu o zonă periferică delimitantă imprecis care fixează substanţa de contrast .

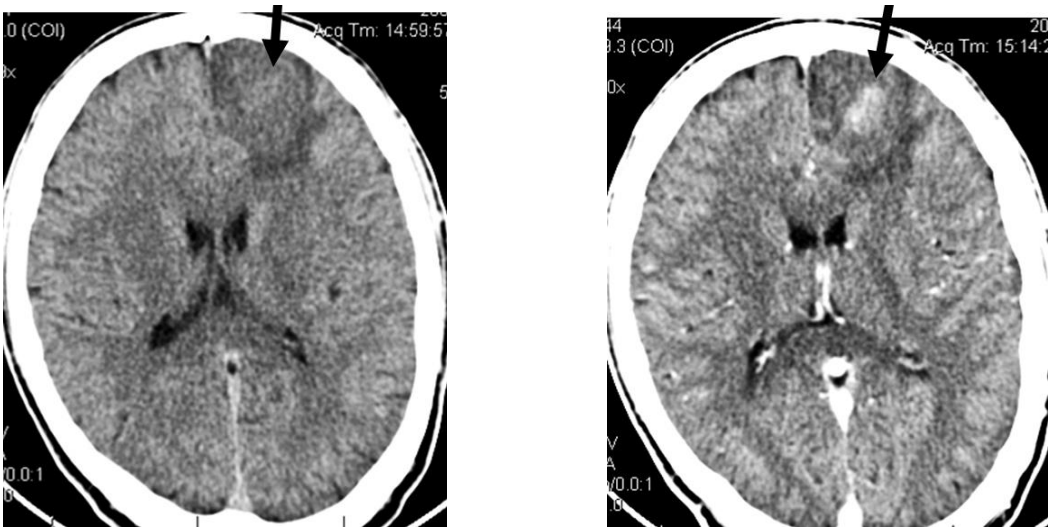

Figura 1. Gliom high grade- imagine CT fără contrast(stînga) şi după injectare de substantă de contrast

Aspectul este heterogen, cu o zonă centrală hipodensă ce reprezintă necroza şi frecvent există imagini chistice cu pereţi ce fixează contrast. Procesul tumoral este infiltrativ, peritumoral prezintă o zonă de edem cerebral marcat cu efect de masă şi se poate evidenţia o herniere cerebrală.
Pot exista calcificări de dimensiuni mici sau mai mari dacă sînt vechi, corespunzând zonelor tumorale de grad mic, iar vasele sanguine sînt dilatate sau înglobate tumoră. Localizarea glioamelor cu grad ridicat de malignitate este în substanţa albă, centrolobar sau centroemisferic invadînd structurile adiacente: insula, nucleii gri centrali, corpul calos şi celălalt emisfer.

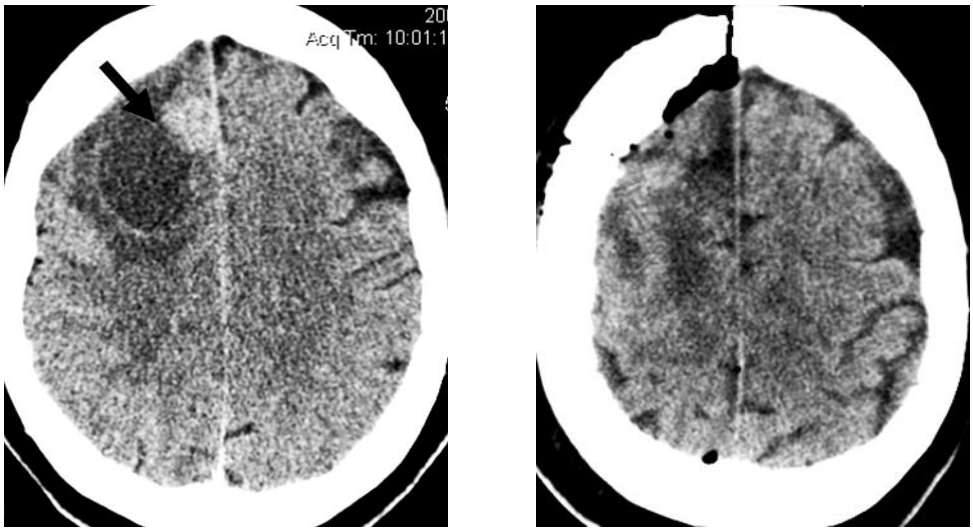

Figura 2. Glioblastom frontal drept : imagine CT preoperatorie (stg) şi imediat postoperatorie (dr).

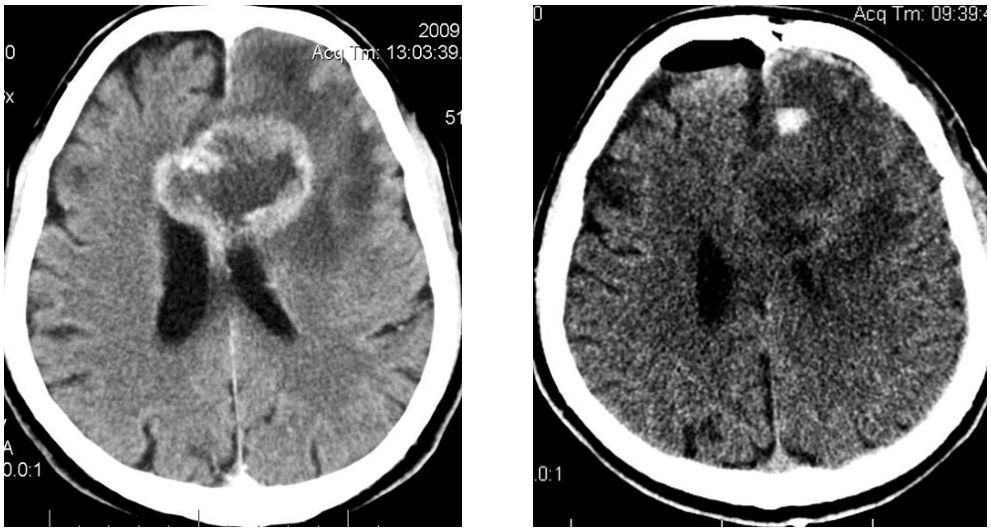

Figura 3. Glioblastom de corp calos : imagine CT preoperatorie (stg) şi imediat postoperatorie (dr).

Glioamele cu grad ridicat de malignitate pot fi aparent multiple prezentîndu-se ca leziuni hiperdense după contrast, încojurate de zone nefixatoare, uneori contigue. Rar există leziuni separate de tip gliom high grade în doi lobi diferiţi sau în ambele emisfere şi se poate pune diagnosticul de glioblastom multifocal.

Glioamele high grade au evoluţie rapidă; uneori un pacient cu criză epileptică iniţială are un examen CT negativ, iar la cîteva săptămîni reexplorarea arată o tumoră clar conturată.

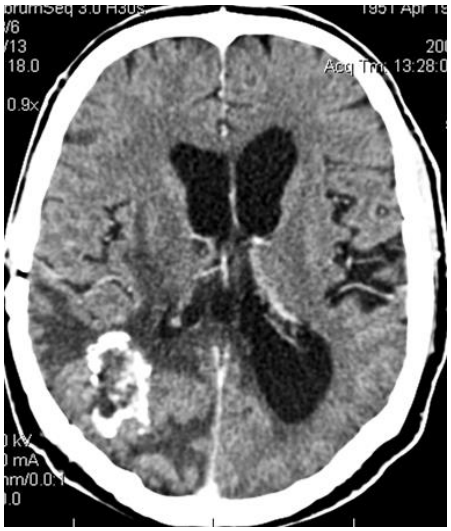

Figura 4. Glioblastom PO drept: imagine CT preoperatorie (stg) şi la 1 an postoperator (dr).

Figura 5. Astrocitom FP stîng grad III

Figura 6. Glioblastom F stîng cu edem cerebral marcat

Glioamele maligne de trunchi cerebral sînt un grup heterogen de glioame mai frecvente la copil şi rare la adult. In cazul glioamelor difuze de punte imaginea CT fără contrast este de masa tumorală cu limite imprecise infiltrînd puntea, posibil cu expansiune exofitică în cisternele bazale.

Computer tomografia continuă să aibe un rol semnificativ în diagnosticul şi urmărirea glioamelor high grade, mai ales adată cu introducerea reconstrucţiei 3D şi a explorăriilor dinamice.

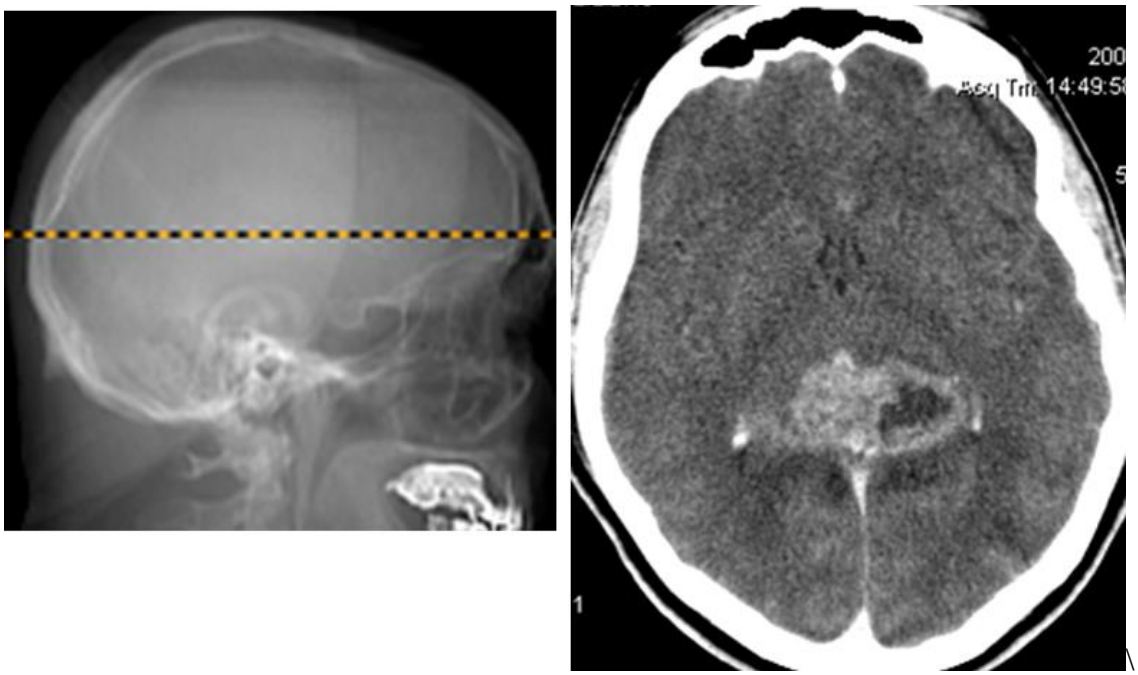

Figura 7. Glioblastom de splenius de corp calos

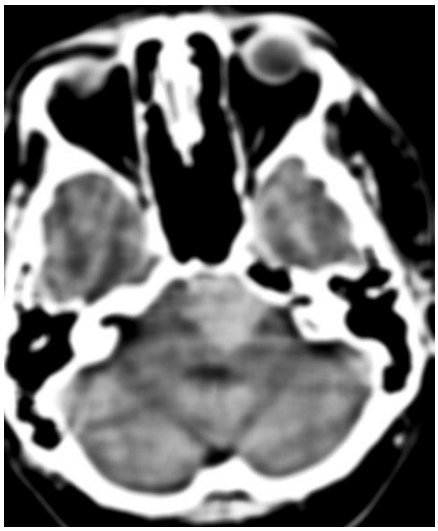

Figura 8. Glioblastom de tunchi cerebral

Figura 9. Astrocitom grad III cerebelos stîng

Rezonanţa magnetică este considerată drept standard pentru explorarea imagistică de evaluare

a glioamelor high grade, pentru deciziile intraoperatorii şi pentru urmărirea în timp a acestor tumori. Glioamele cu grad ridicat de malignitate sînt heterogene, cu aspect hipointens în T1 şi hiperintens în T2, cu zone necrotice sau chistice şi fixează substanţa de contrast cu o imagine de inel peritumoral mai intens decît glioamel low grade. Edemul peritumoral este extins, cu efect de masă asupra parenchimului înconjurător şi cu deplasarea liniei mediane ; uneori tumora se extinde controlateral în emisferul cerebral opus, realizînd o imagine caracteristică pentru glioblastom.

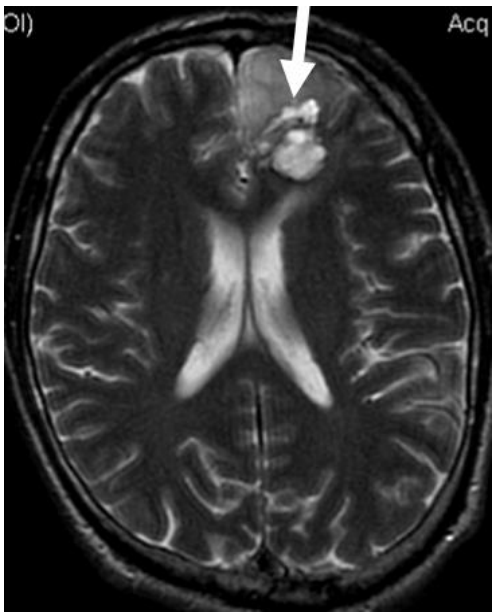

Figura 10. Glioblastom frontal stîng

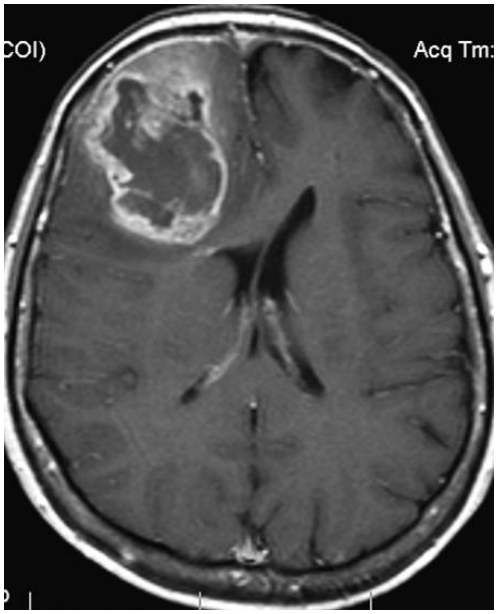

Figura 11. Glioblastom frontal drept

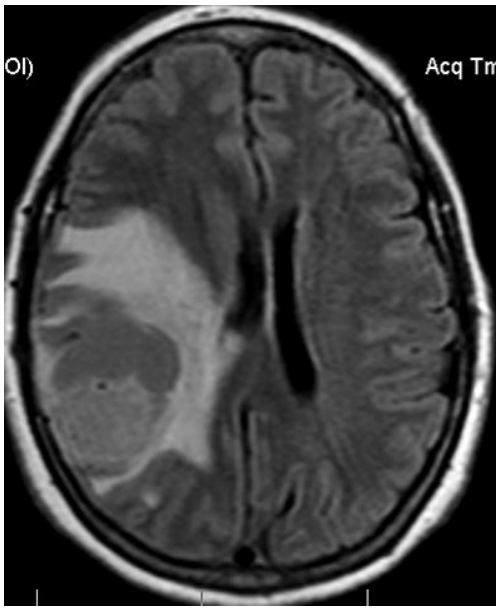

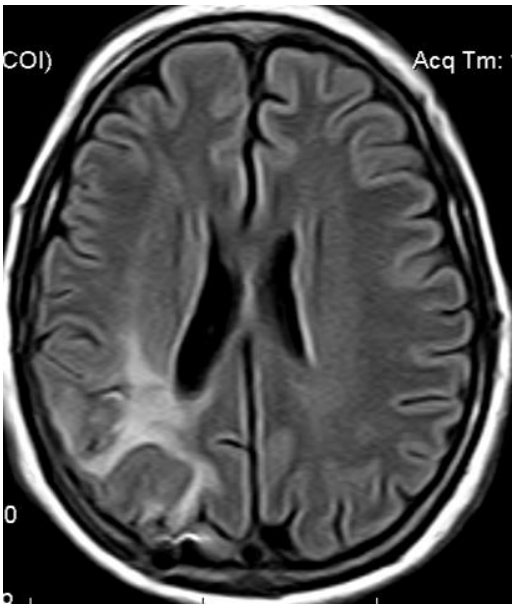

Figura 12. Glioblastom P drept: imagine axială preoperatorie (stg) şi la 1 an postoperator (dr)

Caracteristicile imagistice MRI de malignizare în glioame sînt considerate : aspectul heterogen al tumorii şi omogeitatea fixării substanţei de contrast, hemoragia intratumorală şi necroza tumorală, inelul peritumoral după contrast, edemul peritumoral cu efect de masă şi depăşirea liniei mediane .

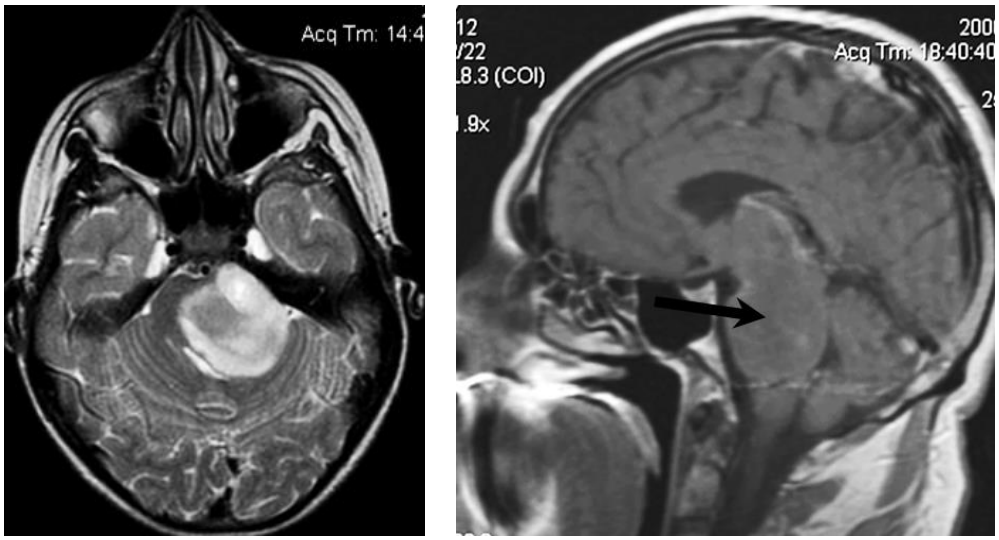

Figura 13. Astrocitom gr III pontin : imagine axială (stg) şi imagine sagitală (dr).

Explorarea MRI în secvenţă de difuzie (DWI) este folosită în cazul tumorilor pentru a reproduce harta substanţei albe cerebrale. Diminuarea semnalului (DTI = diffusion tensor imaging) este proporţională cu spaţiul de difuzie al protonilor şi protonii a căror difuzie este blocată de bariere fizice nu-şi schimbă faza. In mod normal difuzia este maximă de-a lungul tecilor de mielină şi minimă perpendicular pe fibra nervoasă, datorită barierelor fizice ale membranelor.

Astfel că rezonanţa magnetică în secvenţă de difuzie poate fi folosită pentru a evidenţia orientarea tracturilor corticospinale in vivo. DTI permite să se stabilească dacă tractul corticospinal este normal structural şi doar deplasat - împins din poziţia sa normală;
dacă tractul de substanţă albă este infiltrat edematos, păstrîndu-şi poziţia normală; dacă tractul corticospinal este infiltrat tumoral şi dacă tractul de substanţă albă este întrerupt complet prin infiltrarea tumorală. Nu s-au putut stabili diferenţe semnificative între rezultatele imagistice DTI între glioamele low grade şi glioamele high grade.

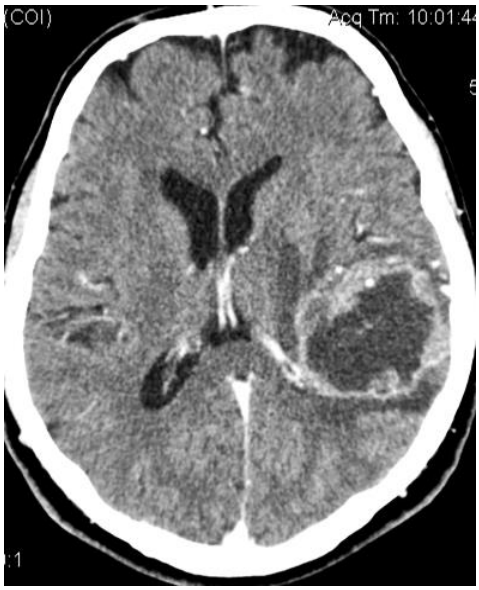

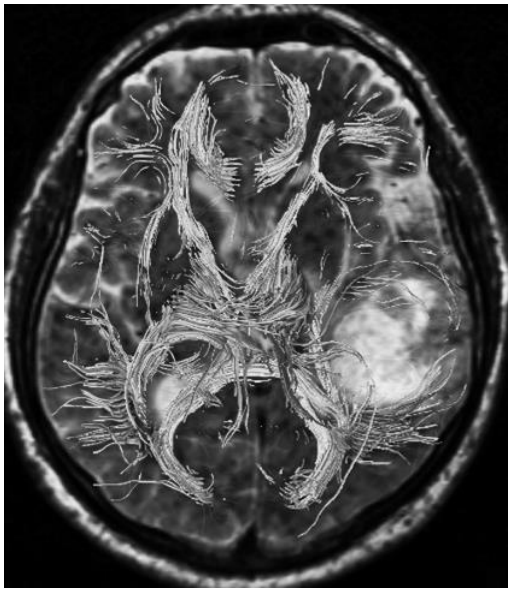

Figura 14. Glioblastom rolandic stîng : imagine CT axială (stg) şi tractografie (DTI) cu evidenţierea împingerii şi distrugerii parţiale de către gliom a tracturilor substanţei albe (dr).

Spectroscopia MRI este folosită şi în planificarea terapiei postoperatorii prin determinarea gradului de anomalii metabolice, extins faţă de limitele morfologice evidenţiate la explorarea MRI convenţională. Spectroscopia MRI defineşte volumul ţintă pentru radioterapie cu scopul creşterii volumului de parenchim tumoral ce primeşte doza maximă de radiaţii şi micşorării volumului de parenchim cerebral netumoral ce ar trebui să primească o doză standard de iradiere.

3.Caracteristici clinice

Dezvoltarea unui gliom cu grad ridicat de malignitate afectafectează funcţia corespunzătoare localizării tumorale, determină tulburării funcţionale ale parenchimului nervos adiacent tumorii şi exercită efecte mecanice asupra circulaţiei lichidului crebro-spinal.

Dacă în cazul glioamelor cu grad scăzut de malignitate simptomatologia este dominată de crizele epileptice focale, în cazul glioamelor high grade simptomatologia este constituită de sindroamele focale deficitare şi crizele epileptice focale în proporţie aproape egală; de asemenea poate să apară sindromul de hipertensiune intracraniană prin creşterea tumorală rapidă cu blocarea circulaţiei LCR-ului sau herniere cerebrală.

Simptomele focale deficitare pot să apară de la debut sau după o perioadă în general scurtă cu simptome generale nespecifice : cefalee necarcteristică, adesea matinală, apatie , stare generală de oboseală etc.

Diferenţele de localizare ale glioamelor maligne la adult şi al copil determină prezenţa unui tablou clinic diferit : la adult predomină glioamele maligne supratentoriale, iar la copil mai mult de jumătate dintre glioamele high grade se dezvoltă în trunchiul cerebral , în punte şi cerebelos şi restul sînt supratentoriale, profund în substanţa albă.

La copilul cu gliom malign de trunchi cerebral simptomele focale sînt datorate afectării nucleilor nervilor cranieni, cel mai frecvent nervii III, IV şi VI, cu afectarea motilităţii oculare cu diplopie şi prin compresiunea tracturilor corticospinale care determină hemipareză. Tumora localizată bulbar produce

hemipareză, hipersalivaţie , tulburări de deglutiţie şi dificultăţi de vorbire. Uneori semnele sînt bilaterale determinată de infiltrarea globală a trunchiului de către tumoră. In cazul localizării cerebeloase tabloul clinic cuprinde semne separate sau grupate în sindroamele cerebeloase de linie mediană sau de emisfer cerebelos, în raport de sediul tumorii şi de extensia acesteia . Simptomatologia este reprezentată de hipotonia musculară şi de tulburări ale mişcărilor active : asinergie cerebeloasă, adiadokinezie, vorbire cerebeloasă, simptome vestibulare ca vertij, nistagmus, ataxie vestibulară. Dezvoltarea tumorală sau blocajul circulaţiei LCR-ului poate creşte brusc presiunea intracraniană cu fenomene acute de hipertensiune intracraniană , manifestată clinic prin crize tonice de fosă posterioară („cerebellar fits" sau „drop attacks") datorită unei angajări de amigdale cerebeloase. Frecvent copilul cu tumoră de fosă posterioară prezintă pe prim plan simptomele de hipertensiune intracraniană : cefalee, vărsături, pareze de nervi cranieni, meningism. Localizarea supratentorială este în general profundă în substanţa albă şi se manifestă prin crize epileptice focale, sindrom focal deficitar şi sindrom de HIC.

La adult glioamele high grade sînt rare subtentorial, astfel că simptomatologia clinică corespunde localizării supratentoriale a tumorii.

Crizele epileptice focale şi sindroamele focale deficitare coexistă în proporţie aproape egală; sindromul clinic de hipertensiune intracraniană poate să apară precoce sau tardiv prin blocarea circulaţiei LCR-ului sau herniere cerebrală.

Simptomele focale deficitare diferă ca intensitate în raport de momentul evoluţiei gliomului, în funcţie de vârstă şi de caracteristicile individuale. Tulburările psihice sînt prezente frecvent, iniţiale şi sînt reprezentate de regresul psihomotor, tulburările de memorie, atenţie, irascibilitate, agitaţie sau starea de apatie, indiferenţă faţă de propria persoană şi mediul înconjurător, tulburările de afectivitate etc.

Interesarea lobului frontal se însoţeşte de o simptomatologie caracteristică : crize jacksoniene, crize adversive conştiente sau inconştiente, deficite motorii controlaterale, tulburări de vorbire predominant motorii, tulburări psihice cu apariţie precoce şi intense şi tulburări extrapiramidale.

In glioamele high grade parietale diagnosticul clinic este iniţial dificil deoarece tulburările de sensibilitate nu sunt sistematizate. Crizele focale senzitive pot fi elocvente; mai rar parezele, afaziile sau simptomatologia tipică de lob parietal. Sindromul de HIC apare deseori relativ tardiv. Semnificative sînt: inatenţia tactilă, apraxia constructivă, inatenţia vizuală şi agnozia vizuo-spaţială, precum şi tulburările somato-gnozice. Alexia şi sindromul Gerstmann indică localizarea către girusul angular stâng şi prezenţa afaziei orientează spre o leziune de emisfer cerebral dominant. Apraxia de îmbrăcare e un simptom caracteristic leziunii parietale în emisferul cerebral minor

Specifice pentru lobul temporal sunt crizele psihosenzoriale, modificările paroxistice ale conştienţei, falsele absenţe şi automatismele psihomotorii, alterările câmpului vizual, tulburările de vorbire (în localizările dominante) şi sindromul psihic temporo-rinencefalic. Simptomele focale sînt progresive şi asociate frecvent cu HIC. Celelalte semne sînt de împrumut prin interesarea formaţiunilor vecine. Unele dintre ele sunt importante întrucât permit lateralizarea procesului lezional. Astfel sunt semnele de interesare a tractului cortico-spinal cu pareză centrală contro-laterală.

Simptomele iniţiale ale tumorilor occipitale sunt cefaleea cu sau fără alte fenomene de HIC, însoţită de deficite de câmp vizual, rareori sesizate de bolnav. Un element important îl constituie halucinaţiile vizuale.

Adesea diagnosticul clinic pozitiv şi diagnosticul diferenţial al localizării sunt dificile de precizat datorită instalării rapide a sindromului de HIC adesea înainte de apariţia semnelor focale propriu-zise.

4.Tratamentul glioamelor cu grad ridicat de malignitate

Tratamentul glioamelor cu grad ridicat de malignitate este multimodal şi trebuie să permită o supravieţuire cît mai îndelungată cu revenirea pacientului la o viaţă cvasinormală. Tratamentul glioamelor high grade are ca scop stabilirea unui diagnostic histologic cert, excizia tumorală fără producerea de sechele permanente, ameliorarea simptomatologiei şi prevenirea unor posibile complicaţii.

In cazul pacienţilor cu glioame low grade diagnosticate imagistic şi cu simptomatologie minimă (crize epileptice focale stăpînite terapeutic) conduita poate fi de supraveghere clinică şi imagistică. In glioamele maligne după evidenţierea imagistică a leziunii, diagnosticul trebuie confirmat histologic cît mai repede şi trebuie stabilită terapia ce se începe imediat : intervenţie chirurgicală cu rol de citoreducţie şi rol decompresiv pentru restul parenchimului cerebral şi eventual pentru circulaţia LCR-ului şi radioterapia combinată cu chimioterapie.

Chirurgia glioamelor maligne constă în biopsie stereotactică cu examen histopatologic extemporaneu şi planificarea în continuare a operaţiei sau rezecţia tumorală microchirurgicală minim invazivă cît mai radicală. Biopsia stereotactică este utilizată pentru stabilirea tipului histologic de gliom şi este urmată de excizia chirurgicală prin craniotomie sau de radioterapie.

Intervenţia chirurgicală agresivă de excizie în glioamele high grade este urmată de rezultate mai bune faţă de biposia singură şi urmăreşte:

- stabilirea diagnosticului histopatologic,
- reducerea presiunii intracraniene prin excizia tumorală cât mai mare în condiţii de siguranţă pentru structuriel peritumorale, cu asigurarea circulaţiei LCS.
- scăderea efectului compresiv asupra parenchimului nervos peritumoral, cu ameliorarea simptomelor şi diminuarea edemului cerebral şi scăderea medicaţiei antiedematoase necesare,
- introducerea de medicamente intratumoral (gliadel)
- stabilirea unui diagnostic molecular şi genetic, cu precizarea statusului MGMT şi evidenţierea unei deleţii la nivelul cromozomilor 1p şi 19q,
- realizarea de culturi celulare tumorale pentru stabilirea sensibilităţii specifice faţă de chimioterapice

Intervenţia chirurgicală trebuie să realizeze o excizie totală sau ablaţia unei părţi cât mai mare din tumoră fără lezarea structurilor vasculo-nervoase adiacente şi cu refacerea căilor de circulaţie lichidului cefalo-rahidian. Intervenţiile neurochirurgicale în prezent beneficiază de avantaje tehnologice importante, care au contribuit la scăderea complicaţiilor operatorii : rezonanţa magnetică în secvenţă de difuzie preoperatorie pentru a evidenţia modificarea tracturilor corticospinale de către tumoră, microneurochirurgia, stimularea electrică directă corticală şi subcorticală ce ghidează limitele rezecţiei tumorale, ultrasonografia intraoperatorie, aspiraţia ultrasonică, controlul prin scanare intraoperatorie (IRM introperatoriu), neuronavigaţie şi stereotaxie etc.

Metodele chirurgicale clasice extensive de tip lobectomie sînt tot mai puţin folosite; se pot aplica individual în glioamele high grade cerebrale frontale, temporale şi occipitale la adulţi cu distrucţie parenchimatoasă tumorală mare şi cu deformarea sau dstrucţia tractelor corticospinale dar sînt contraindicate la copii. Exereza totală sau cvasi totală în glioamele high grade este corelată cu creşterea supravieţuirii şi întîrzierea recidivei tumorale. Cînd nu se poate realiza ablaţia tumorală totală, din cauza dificultăţilor tehnice operatorii, se face o rezecţie partială cu prelungirea sau salvarea vieţii. Urmărirea CT postoperatorie permite evidenţierea precoce a unor posibile complicaţii hemoragice, iar efectuarea explorării MRI precizează limitele rezecţiei tumorale şi permite aprecierea începerii radioterapiei.

Uneori atitudinea chirurgicală se limitează la intervenţii paliative care să rezolve doar hipertensiunea intracraniană (ex.: drenaj LCS), urmând ca radioterapia să fie utilizată pentru oprirea evoluţiei tumorale.

Tratamentul chirurgical trebuie asociat cu corticoterapie de tip dexametazonă şi diuretice pentru scăderea edemului peritumoral.
Terapia chirurgicală a glioamelor high grade este combinată cu radioterapia şi chimioterapia şi se realizează scheme de tratament multimodal cu eficienţă crescută.
Radioterapia aplicată în glioamele high grade este :
- radioterapie hipervoltată - radioterapia cu energie înaltă sau raze X hipervoltate se realizează folosind acceleratorul liniar de particule (LINAC). Pot apare modificări cerebrale de demielinizare şi ale circulaţiei cerebrale, ce duc în final la radionecroză. Efectele negative sunt diminuate prin fracţionarea dozelor în mai multe şedinţe .
- radiochirurgia prin "gamma knife" este indicată în tumorile profunde cu volum mic (ex. de trunchi cerebral). "Gamma knife" realizează focalizarea fasciculelor de raze asupra tumorii, asistată de computer într-o singură şedinţă
Folosirea iradierii hipervoltate cu fascicule focalizate strict pe leziunea tumorală constituie radiochirurgia stereotactică, ce include „gamma knife" şi LINAC şi care se foloseşte fie ca unică terapie, fie postoperator în cadrul schemelor multimodale sau în cazul recidivelor tumorale.
- radioterapia interstiţială sau brachiterapia este indicată în glioamele cerebrale profunde.
Radioterapia este contraindicată sub 3 ani şi trebuie efectuată cu multă atenţie la copilul mic, datorită fenomenelor de iradiere cerebrală generală pe care le produce alături de posibile radionecroze locale.
Există medicamente care cresc eficienţa radioterapiei şi previn efectele secundare : radioprotectoare, cu rolul să protejeze ţesuturile sănătoase, radiosensibilizante care măresc sensibilitatea celulelor tumorale faţă de iradiere, cum sînt iododeoxiuridina,
5-FU, hidroxiureea.
Se consideră că doza necesară în glioamele high grade este de 1,8 – 2 Gy / zi până la o doză totală de 45 – 60 Gy .
Chimioterapia citostatică este indicată în glioamele high grade după tratamentul chirurgical şi concomitent sau după radioterapie, pentru prevenirea recidivelor şi pentru prevenirea diseminarii tumorale prin LCS. Schemele de tratament multimodal care includ rezecţia tumorală chirurgicală cât mai largă,apoi radioterapia şi chimioterapia au eficienţă crescută în glioamele maligne.
Diagnosticul histologic şi diagnosticul genetic şi molecular (statusul MGMT şi deleţia la nivelul cromozomilor 1p şi 19q) orientează tratamentele postoperatorii (radioterapia şi/sau chimioterapia). Glioamele cu activitatea intensă MGMT sunt rezistente la tratamentul cu temozolomidă. Glioamele cu deleţii 1p-19q răspund la chimioterapie şi au o supravieţuire mai îndelungată.
Chimioterapia se foloseşte în perioada imediat post-operatorie, deci pre-radioterapie. În raport de simptomatologie se administrează şi medicaţie împotriva edemului cerebral : corticoterapie – dexametazonă şi diuretice, şi medicaţie anticonvulsivantă. După intervenţia chirurgicală se începe terapia citostatică, în continuare se efectuează radioterapia şi mai departe se continuă cu chimioterapia în raport de schema terapeutică considerată cea mai eficace.
Există diverse scheme cu agenţi chimioterapeutici în cure combinate : derivaţi de nitrozuree , ce sunt liposolubili şi trec bariera hematoencefalica (BCNU, CCNU), procarbazina, vincristina, hidroxyureea, carboplatin, etoposide, temozolomide, ciclofosfamida, în monoterapie sau în scheme complexe.
Chimioterapia constituie un element important în tumorile maligne şi în recidivele tumorale, putând fi aplicate chiar sub vârsta de 3 ani.
Tratamentul multimodal în glioamele maligne trebuie urmărit continuu clinic (examen neurologic) şi paraclinic prin CT-scan, MRI repetate .
Wong şi colab. în 1999 au realizat o scală prognostică pentru pacienţii operaţi cu glioame cu grad ridicat de malignitate, în raport de tipul histologic (astrocitom anaplastic sau glioblastom multiform) şi

de gradarea Karnofsky a handicapului neurologic. Evoluţia pacienţilor după tratament a fost apreciată în raport de mărimea tumorii restante la explorarea de control, de necesitatea corticoterapiei şi de evidenţierea unei noi leziuni ca : vindecare, răspuns parţial, răspuns minor, absenţa remisiei şi progresia leziunii tumorale. Rata de supravieţuire la un an a fost de 32 % pentru toţi pacienţii cu glioame maligne.

Această scală are valoare statistică, fiind totuşi orientativă şi tratamentul fiecărui pacient trebuie să fie complet şi continuat, chiar dacă se încadrează într-o grupă de risc mare, deoarece evoluţia este individuală.

Recidiva glioamelor high grade impune reexplorarea imagistică pentru a stabili sediul recidivei şi extensia acesteia şi dacă este recidivă sau necroză postiradiere. Odată stabilit diagnosticul de recidivă tumorală indicaţia de reintervenţie se stabileşte în raport de dimensiunile recidivei, starea pacientului (scor Karnofsky ≥ 70), tabloul neurologic şi terapia anterioară.

Reintervenţia chirurgicală pentru recidiva tumorală are rezultate variind după tipul de rezecţie tumorală : între 9-10 luni pentru rezecţia completă faţă de sub 5 luni pentru rezecţia subtotală, corelată cu vârsta pacienţilor şi cu caracterele histologice tumorală.

HERNIA DE DISC LOMBARA

Sef Lucrări dr. Stefan Mircea Iencean

Hernia de disc lombară este deplasarea conţinutului discului intervertebral în afara limitelor sale anatomice cu exteriorizarea conţinutului discal şi se poate produce la nivelul inelului fibros (Fig. 1) sau la nivelul platoului cartilaginos (hernie intraspongioasă). [1,2]

Hernia discală intraspongioasă este obişnuit asimptomatică şi poate fi:

- congenitală, numită nodul Schmorl,
- hernie intraspongioasă în boala Scheuermann prin tulburarea de creştere a platourilor cartilaginoase,
- traumatică.

Hernia de disc lombară (HDL) propriu-zisă se produce prin ruperea inelului fibros. Protruzia discală este situaţia în care inelul fibros este integru, dar proemină sub ligamentul comun vertebral posterior.

Hernia de disc lombară produce simptome clinice în cazul localizării posterioară şi postero-laterală.

Patogenie

Patogenia herniei de disc lombare cuprinde mecanismele prin care se produce hernierea DIV şi apar simptomele clinice. Discul intervertebral este format din nucleul pulpos central, inelul fibros periferic, fiind limitat spre corpurile vertebrale de platourile cartilaginoase.

Mecanismul ruperii discale şi al hernierii este un proces complex care poate fi înţeles prin relaţia de interdependenţă dintre presiunea intradiscală, dependentă de solicitarea aplicată şi rezistenţa la rupere a inelului fibros corelată cu elasticitatea acestuia. Această relaţie explică patogenia: o suprasolicitare traumatică poate leza un disc intervertebral sănătos sau suprasolicitarea de efort induce etapa finală în cazul unui disc intervertebral degenerat cu fisuri inelare incomplete şi cu prolaps discal în evoluţie.

Suprasolicitarea de sarcină este o suprasolicitarea presională axială care în cazul inelului fibros al unui DIV degenerat completează dinspre interior spre suprafaţă leziunea parţială preexistentă şi apoi produce exteriorizarea conţinutului discal. Suprasolicitarea de mişcare produce tensionarea şi ruperea ultimelor straturi ale inelului fibros parţial fisurat urmată de herniere discală. Cel mai frecvent aceste două mecanisme coexistă şi suprasolicitarea mecanică cuprinde atît suprasolicitarea de sarcină cît şi suprasolicitarea de mişcare cu predominenţa uneia, constituind mecanismul patogenic cel mai frecvent în producerea herniei de disc. [1]

Apariţia herniei de disc posttraumatice este mult mai rară, în mod obişnuit traumatismul spinal producînd leziuni de corp vertebral sau leziuni mixte disco-vertebrale, deoarece rezistenţa DIV sănătos cu inel fibros normal este mai mare decît a corpului vertebral.

Prezenţa degenerării discale este hotărâtoare pentru apariţia herniei şi suprasolicitările mecanice constituie factorul declanşator al evoluţiei spre herniere în DIV cu procese degenerative ale inelului fibros.

Factorii care intervin în degenerarea discului intervertebral şi au importanţă pentru evoluţia către hernia de disc după suprasolicitarea mecanică sînt: predispoziţia familială şi factorul genetic; factori mecanici ca ortostatismul, vibraţiile, solicitările axiale asimetrice prelungite, flexia cu torsiune în suprasarcină, traumatisme violente; tulburările de nutriţie şi metabolism; factori de mediu: fumatul, factori medicamentoşi, infecţii; implicarea imunologică are argumente controversate şi patologia generală: diabet zaharat, acondroplazia, osteogeneza imperfecta, afectiuni endocrine.

In cazul solicitărilor spinale obişnuite la un DIV degenerat cu fisuri parţiale ale inelului fibros conţinutul DIV proemină şi conturul discal este voluminos sub ligamentul comun vertebral posterior.

Protruzia discală poate apărea prin degenerarea discală cu scăderea înălţimii DIV; poate fi secundară unei imbibiţii discale şi hiperhidratări a inelului fibros, cu creşterea înălţimii DIV, dar şi cu proeminarea sa în canalul spinal sau se produce un prolaps discal, de fapt o herniere incompletă cu ţesutul herniat în continuitate cu restul discului şi fisura de herniere ajunge până aproape de suprafaţa inelului fibros care nu este complet rupt şi ligamentul comun vertebral posterior este integru.

In raport de direcţia de herniere, volumul ţesutului discal herniat şi poziţia finală a acestuia se diferentiază mai multe forme de herniere discala (Fig.2) [3] :

- protruzia discală [disc protrusion sau disc bulging] corespunde aspectului de protruzie discală prezentat, cu DIV voluminos proeminent subligamentar;

- prolaps discal [disc prolapse] are corespondent fie hernia subligamentară - fără migrare de ţesut discal, fie într-o herniere a nucleului pulpos reţinută de ultimele fibre periferice ale inelului fibros;
- hernie de disc ruptă [extruded disc], când hernia rupe ligamentul comun vertebral posterior;
- hernia de disc liberă [disc sequestration], când hernia de disc poate migra la alt nivel sau în foramen.

Poziţia în plan transversal a herniei discale posterioare, volumul ei şi deformarea produsă asupra conţinutului rahidian şi modul de compresiune radiculară diferentiază mai multe forme de HDL:
- hernie de disc mediană: secţiunea transversale a canalului spinal are suprafaţa anterioară concavă,
- hernie de disc postero-laterală ce produce o deformare unilaterală anterioară a sacului dural,
- hernia laterală ce migrează în foramen, păstrând sau nu legătura cu discul intervertebral.
- hernie de disc bilaterală ce deformează sacul dural de ambele părţi,
- hernia de disc transversală, în bară, realizând o aplatizare a feţei anterioare a sacului dural
- hernie de disc cu fragmentul herniat migrat la alt nivel ce îşi pierde legătura cu discul intervertebral,
unde va produce compresiunea şi deformarea sacului dural. (Fig 3) .

Degenerarea DIV lombar are o frecvenţă mare, dar efectele clinice apar când apare hernia de disc este în vecinătatea şi interesează structurile neurovasculare spinale. Durerea constituie elementul cel mai important dintre modificările subiective ale sensibilităţii care determină suferinţa bolnavului.
Durerea lombară (lumbago) şi/sau radiculară (sciatică) este produsă :
- durerea discogenă la creşterea presiunii intradiscale în cazul inelului fibros degenerat prin interesarea fibrelor nervoase nociceptive inelare;
- iritaţie radiculară prin mecanism biochimic inflamator: fosfolipaza A2, imunoglobuline etc.
- sindrom radicular compresiv. Sindromul radicular, ce debutează cu durere, este determinat de compresiunea directă a herniei discale asupra rădăcinii nervoase. Prezenţa şi intensitatea simptomelor clinice depind de mai mulţi factori:
- factori determinaţi de directia de herniere, sediul final al herniei discale şi de mărimea HDL,
- factori anatomici spinali individuali: mărimea canalului spinal, existenţa unei stenoze de reces lateral; mărimea foramenului; variante de emergenţă duro-radiculară, lungimea rădăcinii până la intrarea în foramen, poziţia ganglionului spinal şi prezenţa ligamentelor Hoffman, ce fixează rădăcina.

Compresiune radiculară poate fi intradurală, la nivelul emergenţei duro-radiculară, în recesul lateral ori la nivelul găurii de conjugare. Suferinţa radiculară este agravată de stenoza canalului spinal sau de existenţa unei artroze interapofizare.

Diagnostic clinic

Simptomatologia clinică determinată de hernia discală cuprinde un sindrom de iritaţie şi un sindrom de compresiune radiculară şi/sau medulară. Iritatia radiculară este manifestată prin tulburări de sensibilitate, subiective şi obiective. Durerea constituie elementul cel mai important dintre modificările subiective ale sensibilităţii, care determină suferinţa bolnavului.

Clinica herniei de disc lombare cuprinde simptome în general corespunzătoare nivelului compresiunii lombare de către hernie:
- lombalgie, scolioză,
- sciatică radiculară (Fig 4),
- tulburări de sensibilitate,
- tulburări ale reflexelor osteotendinoase,
- tulburări sfincteriene,
- deficite motorii - pareză sau paralizie în teritoriul radicular afectat;
- sindrom de coadă de cal.

Tabloul clinic poate fi reprezentat de un sindrom neurologic complet sau poate fi parţial; uneori simptomatologia este atipică sau pacientul prezintă o afectare pluriradiculară nesistematizată (în raport de particularităţile anatomice individuale).

Anamneza evidenţiază lombalgii de mai mulţi ani, cu episoade dureroase tot mai prelungite şi rebele la tratamentul conservator. Sciatica poate apărea după un efort redus sau la o mişcare de răsucire, sau lombo-sciatica se instalează rapid după un efort de intensitate mare. Uneori lombalgia dispare şi rămîne doar sciatica, adesea cu deficit motor.

Examenul clinic constă în examenul static si dinamic al coloanei şi examenul neurologic (pentru

tulburările motorii, reflexele osteotendinoase-rotulian si ahilean, examenul mersului pe varfuri,pe calcîie, evaluarea amiotrofiilor şi ale tulburărilor trofice). Examinarea pacientului evidenţiază o postură antalgică: camptocormie (cifoza lombară progresivă), scolioza, rectitudinea coloanei lombare şi se verifică mobilitatea în plan sagital şi frontal, adesea existînd un blocaj vertebral lombar care limitează anteflexia. Examenul clinic evidenţiază durerea radiculară agravată de efort fizic, de efortul de tuse şi de manevrele de extensie a sciaticului (semnul Lassegue) sau presiunea spatiului paravertebral corespunzatoare discului afectat determină o durere vie (semnul soneriei). Sciatica poate diminua în repaus sau există poziţii antalgice preferate de pacient şi frecvent durerea este însoţită de parestezii în acelaşi dermatom. Este necesară examinarea articulatiilor coxo-femurale pentru excluderea unei patologii asociate ce poate genera o sciatică non-discală.

Hernia de disc lombară se produce mai frecvent la nivelurile inferioare, L4-L5 şi L5-S1, în proporţie de aproximativ 90% şi mult mai rar interesează nivelurile superioare.[3,4]

Hernia de disc lombară superioară, HDL1-L2 şi HDL2-L3, în raport de particularităţile individuale, poate avea ca tablou clinic un sindrom de con medular (leziune tip neuron motor central) sau un sindrom de coadă de cal (leziune tip neuron motor periferic) sau numai o tulburare de sensibilitate tip hipo-anestezie pe fata antero-internă a coapsei cu durere radiculară in acelasi teritoriu şi cu deficit motor al flexiei si adductiei coapsei.

Hernia de disc L3-L4 determină durerea sub forma de cruralgie, hipoestezie pe faţa anterioară a coapsei pînă la genunchi, cu pareză crurală şi cu diminuarea / abolirea reflexului rotulian.

Hernia de disc L4-L5 se caracterizează prin sciatică radiculară L5 cu iradiere pe fata posterioară a fesei, fata postero-laterală a coapsei, fosa poplitee, fata externă a gambei, fata dorsală a plantei către haluce, durere frecvenţa în bolta plantară. Poate exista pareză a extensorilor halucelui saui tibialului anterior, fără modificări ale reflexelor.

Hernia de disc L5-S1 interesează rădăcina S1 cu sciatică iradiată pe fata posterioară a fesei şi coapsei, fosa poplitee, fata posterioară a gambei, călcâiul, zona submaleolară externă, marginea externă a piciorului şi ultimele degete. Există pareza muşchilor posteriori ai gambei cu diminuarea sau abolirea reflexului ahilian, uneori pot exista tulburări sfincteriene.

Diagnostic paraclinic

Examenul radiografic lombar evidenţiază pierderea lordozei lombare, scolioza sau modificările degenerative nespecifice. Scopul explorării radiografice este exluderea altei patologii: spondilolistezis,
fractura, leziuni tumorale primare sau secundare. Radiografia de bazin permite verificarea articulaţiilor
articulaţiilor coxo-femurale şi sacro-iliace.

Explorarea imagistică prin rezonanţă magnetică (IRM) este investigaţia de ales pentru diagnosticul herniei de disc şi al stenozei spinale, stabilind diagnosticul cu certitudine (Fig. 5, Fig.6).

Explorarea prin computer tomografie (CT) vizualizează hernia de disc şi examenul mielo-CT evidenţiază discul herniat şi fragmentul discal migrat.

Mielografia cu substanţa de contrast este ieftină şi evidenţiază modificarea radiculară determinată de hernia de disc.

Diagnosticul diferenţial

Diagnosticul diferenţial este necesar pentru excluderea altor cauze care pot produce sindroame dureroase ale membrelor inferioare: afecţiuni articulare (coxartroza, gonartroza) sau arterita.

Sciatica nediscală poate fi de cauză tumorală: schwanoame de nerv sciatic şi ale ramurilor sale, schwanoame ale rădăcinilor rahidiene (în boala von Recklinghausen) sau tumori de vecinătate care ce comprimă secundar nervul sciatic (lipoame, sarcoame etc.)

Tratament

Tratamentul în hernia de disc lombară depinde de tabloul clinic şi poate fi conservator sau chirurgical.

Tratamentul conservator este indicat la primul puseu dureros, în faza de lumbago, cu sciatică moderată şi incompletă. Terapia constă în repaus la pat, medicaţie antiinflamatorii, decontracturante musculare, antialgice, proceduri de fizioterapie. In raport de evoluţie şi de cooperarea pacientului se pot practica infiltraţii vertebrale, anestezie peridurală sau chiar rahianestezia.

Tratamentul chirurgical se face numai dacă diagnosticul clinic este confirmat de explorarea IRM
şi trebuie individualizat. Tramentul chirurgical trebuie efectuat de urgenţă în situaţia:

- instalarea unui sindrom de coadă de cal,

- deficit motor parţial sau complet instalat la un pacient cu suferinţă discală,
- instalarea de tulburări sfincteriene la un pacient cu suferinţă discală.
- lombosciatica hiperalgică.

Tramentul chirurgical este indicat în cazul:
- persistenţa sciaticii după tratament conservator efectuat timp de 4 – 6 săptămîni,
- lombo-sciatică recurentă incapacitantă, ce împiedică o viaţă normală.

Tratamentul chirurgical al herniei de disc lombare înglobează o varietate de procedee convenţionale sau de tehnici noi pentru îndepărtarea herniei discale compresive; alegerea procedeului chirurgical depinde caracteristicile herniei discale, de preferinţa şi experienţa neurochirurgului şi de alegerea pacientului. Tehnica chirurgicală implică abordul coloanei lombare pe cale posterioară sau anterioară cu scopul extirpării herniei discale şi a ţesutului discal degenerat (discectomie) . [3,4]

Tehnicile chirurgicale cuprind:
- laminectomia sau fenestraţia asociată sau nu cu foraminotomie urmată de extirparea herniei şi discectomie;
- microdiscectomie minim invazivă, folosind microscopul operator şi retractor tubular,
- discectomie endoscopică,
- discectomie percutană cu laser.

Rezultatele operatorii sînt foarte bune cu dispariţia durerii şi remisia deficitului motor şi/sau a tulburărilor sfincteriene în raport de durata de timp pînă în momentul operator.

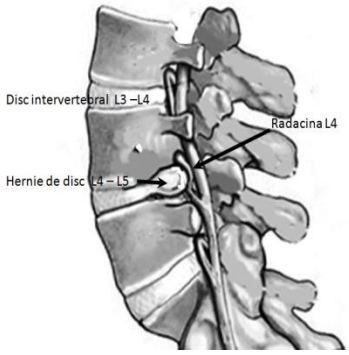

a b c

Figura 1. Hernie de disc L4-L5 Figura 2. a Protruzie discală, b Prolaps discal , c Hernie de disc ruptă

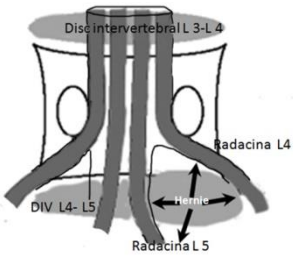

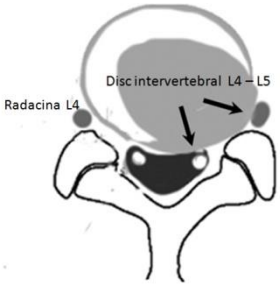

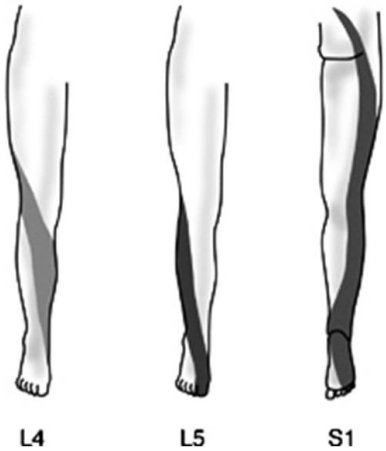

Figura 3. Compresiunea radiculară în funcţie de direcţia de migrare a fragmentului herniat

Figura 4. Topografia sciaticii radiculare

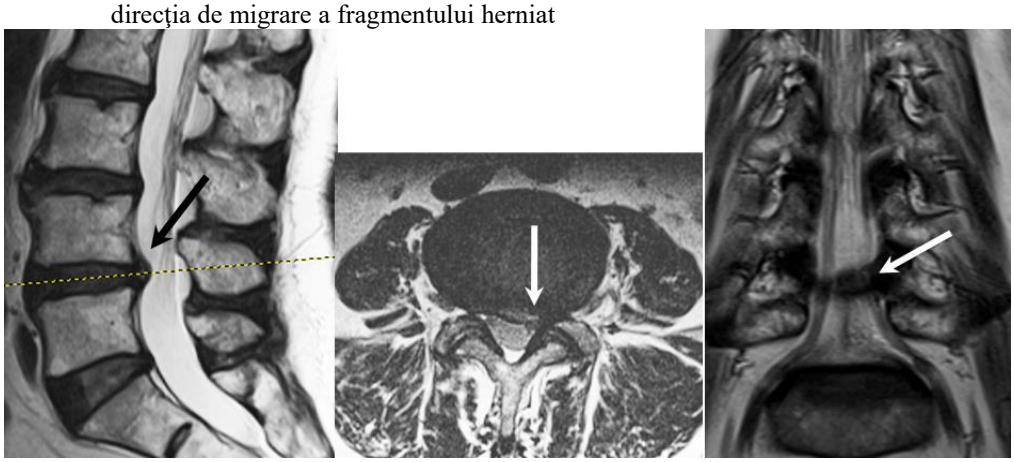

a b c

Figura 5. Imagine de rezonanţă magnetică – Hernie de disc L4-L5 stîngă: a imagine sagitală, b imagine axială c imagine frontală

a b

Figura 6. Imagine de rezonanţă magnetică – Hernie de disc L5-S1 stîngă

Bibliografie

1. Iencean St M Discul intervertebral normal si patologic, Ed BIT Iasi, 1998
2. Iencean St M Degenerarea vertebrala lombara, Ed BIT Iasi, 1998
3.Acosta FL, Ames PC Diagnosis and management of diskogenic lower back pain, in Youmans Neurological Surgery, 6th Edition, Elsevier Saunders, 2011, pp 2789 - 2795
4. Epstein NE Management of far lateral lumbar disc herniation, in Schmideck & Sweet Operative Neurosurgical Teechniques, 6th Edition, Elsevier Saunders, 2012, pp1871 - 1882

SPONDILOLIZA SI SPONDILOLISTEZISUL LOMBAR

Sef Lucrări dr. Stefan Mircea Iencean

Spondilolistezisul (în gr. spondilos = vertebră, alistanein = a aluneca) constituie alunecarea, luxaţie sau subluxaţie, de obicei anterioară, a unui corp vertebral faţă de cel subiacent. Luxaţia vertebrală poate fi anterioară = antelistezis, cea mai frecventă, sau posterioară = retrolistezis. [1] În general, când nu se specifică dacă este retrolistezis, se subînţelege că spondilolistezisul este anterior. (Figura 1)

Spondiloliza constă în alungirea istmului vertebral, cu sau fără fractura istmică. Poate fi unilaterală sau bilaterală şi în evoluţie poate să fie sau nu urmată de spondilolistezis. Frecvenţa spondilolizei este mult mai mare faţă de spondilolistezis.

Spondiloptoza este alunecarea completă anterioară a unui corp vertebral faţă de cel subiacent; cel mai frecvent este alunecat corpul L5 faţă de sacrum. Termenul spondilolistezis este folosit îndeosebi pentru coloana lombară; la nivel cervical se foloseşte obişnuit termenul de luxaţie, avînd aceeaşi semnificaţie.

În raport cu nivelul interesării arcului neural se distinge :

- spondilolistezisul în relaţie cu patologia istmului vertebral şi
- spondilolistezisul apărut în relaţie cu patologia articulaţiilor interapofizare (“pseudospondilolistezis “).

Progresia luxaţiei, frecventă la copil şi adolescent, poate duce la spondiloptoză .

Tipuri de spondilolistezis Clasificarea spondilolistezisului este in general etiopatogenică.[1,2]

1.Spondilolistezis displazic este determinat de o anomalie în dezvoltarea bazei sacrului – faţa superioară a primei vertebre sacrate, eventual şi hipoplazia proceselor articulare superioare sacrate şi / sau o anomalie în dezvoltarea arcului neural L5, rezultând alunecarea vertebrală L5 / S1. Istmul vertebral L5 poate fi alungit.

2.Spondilolistezis istmic:

a. alungire istmică – istm vertebral alungit, osteoporotic, fără a fi fracturat; această formă poate fi un stadiu evolutiv către tipul litic.

b. forma litică – leziunea este de tipul liză – fractură de suprasolicitare la nivelul istmului vertebral, cu separarea celor două segmente ale arcului neural.

c. fractura acută istmică – cauza este un traumatism vertebral cu fractură istmică şi alunecare secundară.

3.Spondilolistezis degenerativ este produs prin degenerarea articulaţiilor interapofizare, care determină instabilitate vertebrală cu antero- sau retrolistezis.

4.Spondilolistezis posttraumatic este consecinţa unui traumatism vertebral cu fractura arcului neural în alt loc decât istmul (de exemplu, pediculul vertebral), cu luxaţie progresivă, ceea ce exclude fractura – luxaţie acută.

5.Spondilolistezis patologic este determinat de o boală osoasă, localizată vertebral sau generalizată, ce poate afecta orice element anatomic al arcului neural (de exemplu, osteogeneză imperfectă, acondroplazie, infecţia micilor articulaţii etc.) cu alunecare secundară.

6.Spondilolistezis iatrogen apare după chirurgia vertebrală prin abord posterior : laminectomie şi faţetectomie, sau prin facturarea postoperatorie a apofizelor articulare superioare sau inferioare.

7.Retrolistezisul este o subluxaţie vertebrală posterioară şi poate fi traumatică sau degenerativă.

Frecvenţa spondilolizei lombare este de aproximativ 5 – 7 %, iar spondilolistezisul lombar are o frecvenţă de 2 – 4 %. Nu există variaţii populaţionale, cu excepţia eschimoşilor la care frecvenţa spodilolizei lombare poate ajunge la 20 –30 %, sau chiar mai mare (4). Spondilolistezisul se asociază frecvent şi cu alte malformaţii: de exemplu, spina bifida se întâlneşte până la 45% din cazurile de spondilolistezis la copil şi adolescent şi în 20-25% dintre cazuri în depistările tardive la adult. Incidenţa spondilolistezisului degenerativ, dependent de alţi factori, este destul de variată în diferite statistici, cu o predominanţă a sexului feminin într-un raport de 4:1 faţă de bărbaţi, cel mai frecvent la nivelul L4-L5 şi L5-S1.

Etiopatogenia este diferită în raport cu tipul de spondilolistezis. În cazul spondilolistezisului displazic şi istmic există o predispoziţie genetică care poate fi transmisă fie autosomal dominant cu penetranţă redusă sau multifactorial. Pe acest fond se produce o fractură istmică progresivă prin suprasolicitări mecanice repetate, alungirea istmului fiind secundară vindecării acestor microfracturi istmice repetate. Există trei mecanisme prin care arcul neural este slăbit: 1.flexia în suprasarcină; 2.forţe de forfecare neechilibrate şi 3.rotaţie forţată, mecanisme care pot acţiona simultan sau în diverse combinaţii.

În celelalte tipuri de spondilolistezis, etiologia este recunoscută din terminologia folosită pentru clasificare.
Tabloul clinic este produs prin compresiunea directă a elementelor nervoase şi vasculare de către structurile vertebrale luxate şi prin tensionarea structurilor capsulo-ligamentare de la nivelul listezisului sau simptomele apar ca reacţie compensatorie – contractura musculară, pentru a împiedica progresia alunecării. La nivelul listezisului rădăcina este afectată prin îngustarea foramenului uni- sau bilateral şi prin elongaţia pe vertebra subiacentă; la un listezis accentuat pediculul este coborît şi comprimă puternic rădăcina la intrarea în foramen.

În cazul unei luxaţii lombare importante se poate produce o compresiune de coada de cal.

Spondiloliza este prezentă în copilărie într-un procent de 4-5%, până la 20 de ani ajungând la aproximativ 7% şi doar o treime până la jumătate din cazuri vor dezvolta spondilolistezis, în afara oricărui tratament; dintre aceste cazuri, mult mai puţine vor prezenta simptomatologie clinică.
Clinica în listezisul lombar este corelată cu gradul luxaţiei vertebrale şi poate cuprinde :
Durerea lombară este cea mai frecventă. Nu este proporţională cu gradul listezisului.
Sciatica radiculară depinde de sediul listezisului, poate fi uni- sau bilaterală. Sindromul radicular poate fi algic, parestezic şi mai rar paralitic.
Sindromul de coadă de cal de tip inferior apare în luxaţii mari, frecvent în forma degenerativă.
Tulburările de mers sunt prezente la adolescenţii cu listezis de grad mare. Mersul este spastic, cu lordoză lombară fixă, uneori cu basculări laterale ale trunchiului.
Claudicaţia neurogenă intermitentă este mai frecventă în forma degenerativă şi rar întîlnită în spondilolistezisul dsiplazic şi istmic.
Deformarea locală lombo-sacrată este vizibilă sau apare la palpare, poate apare la copii şi adolescenţii de obicei asimptomatici, dar cu sponilolistezis de grad moderat sau sever .
Poziţii vicioase ca scolioza listezică sau hiperlodoza, sunt frecvente în listezisul displazic.
Explorarea paraclinică cuprinde radiografia spinală, computer tomografia spinală (CT) şi rezonanţa magnetică nucleară (IRM) (1,2,3).
Radiografia spinală evidenţiază spondiloliza şi listezisul, precizează gradul şi tipul luxaţiei.
Radiografia lombară de profil arată alunecarea vertebrală şi evaluează luxaţia prin procedeul Meyerding.
Diametrul antero-posterior al platoului vertebrei subiacente este împărţit în sferturi şi gradarea este în raport cu marginea posterioară a vertebrei luxate : gradul I – luxare pînă la 25 %, gr II – între 25 – 50 %, gr III – între 50 – 75 % şi gradul IV alunecare peste 75 %.

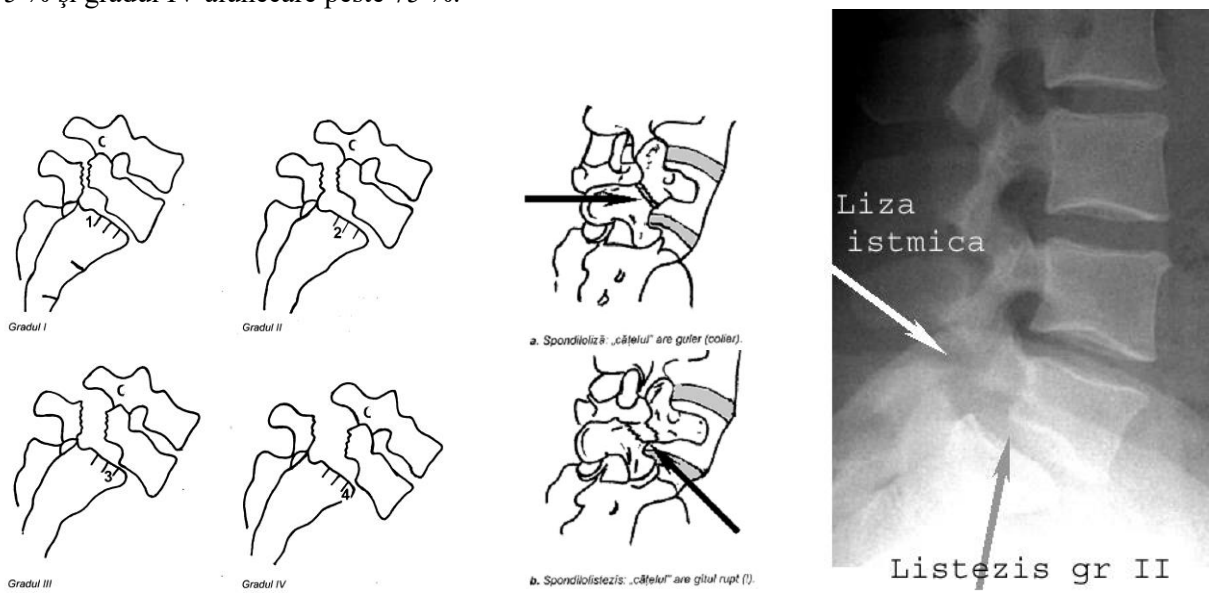

A B C

Figura 1 Spondilolistezis lombosacrat: A- gradare Meyerding; B - schema de leziune istmica ;
C – radiografie spinală de profil cu spondilolistezis L5-S1 gradul II

Radiografia lombară oblică de 3/4 arată leziunea istmică, cu aspectul de „cap de căţel" după Lachapel.

Reconstrucţia CT spinală evidenţiază defectul spondilolitic şi arată severitatea stenozei centrale vertebrale, iar IRM spinal permite evaluarea ţesuturilor moi, relaţia duro-radiculară cu structurile vecine şi apreciera degenerării discului intervertebral.

Tratamentul spondilolistezisului se stabileşte în raport cu prezenţa si severitatea simptomatologiei, gradul şi evoluţia alunecării. Tratamentul urmăreşte în primul rînd îndepartarea simptomelor si realizarea unui segment vertebral lombosacrat stabil, care să permită susţinerea şi transmiterea sarcinilor normale statice sau în dinamică şi a suprasarcinilor.

Tratamentul este diferit în raport cu: simptomatologia clinică şi evoluţia ei;tipul de spondilolistezis;vârsta pacientului;gradul alunecării în momentul diagnosticării si progresia luxaţiei. Deşi oprirea progresiei alunecării este un element terapeutic important, în principiu tratamentul urmăreşte trei obiective care se aplică împreună, separat sau asociate, în funcţie de fiecare situaţie: decompresiunea elementelor nervoase; reducerea luxaţiei; stabilizarea vertebrală, ce este element comun în orice schemă terapeutică.

Procedeele terapeutice aplicate pot fi: conservatoare, nechirurgicale si chirurgicale.

Tratamentul conservator sunt indicate în listezisul de grad mic şi cuprind repausul relativ sau absolut, în raport de simptome, indicaţia de lombostat, medicaţia antiinflamatorie, decontracturantă musculară şi antialgică; proceduri fizioterapice, masaj, gimnastică medicală .

Tratamentul chirurgical este indicat în sindroamele neurologice acute, în spondilolistezisul progresiv sau de grad mare, cu aspect instabil, în cazul asocierii cu o hernie discală. Se face decompresiunea elementelor nervoase, reducerea luxaţiei şi stabilizarea vertebrală. În mod obişnuit decompresiunea structurilor nervoase este posterioară sau postero-laterală. Reducerea luxaţiei poate fi operatorie progresivă sau rapidă.Osteosinteza poate fi anterioară intersomatică, posterioară sau posterolaterală; uneori se combină procedeele : osteosinteză circumferenţială. [2,3]

Schemă de tratament în spondiloliza şi pondilolistezisul lombar [1]

Tip de spondilolistezis	*Clinică şi leziuni asociate*	*Tratament*
Spondiloliză stabilizată	clinică absentă / minimă	nu necesită
Sponiloliză evolutivă	- lombalgii - sindrom radicular	- stabilizare istmică - decompresiune istmică cu filodeză transverso-spinoasă sau osteosinteză post-laterală
Spondilolistezis stabilizat iastmic, displazic gr I, II	- lombalgii - sdr radicular prin HDL la acelaşi nivel	- kinetoterapie - laminectomie şi/ sau foraminotomie cu extirparea HDL şi stabilizare spinală sau discectomie ant şi stabilizare anterioară
Spondilolistezis displazic, istmic gr I, II	- sdr radicular uni- sau bilateral la nivelul listezisului	- foraminotomie uni- sau bilaterală cu stabilizare postero-laterală sau - stabilizare postero-laterală - osteosinteză posterioară percutană - osteosinteză intersomatică anterioară
Spondilolistezis displazic, istmic gr III, IV	- deformare locală marcată la tînăr - sdr radicular sau sdr coadă de cal	- reducerea luxaţiei şi stabilizare anterioară sau posterioară - idem
Spondiloptoză	- deformare locală şi/sau lombalgii, tulburări de mers	- stabilizare postero-laterală sau instrumentaţie posterioară - stabilizare circumferenţială - reducere parţială şi stabilizare - osteosinteză posterioară percutană
Spondilolistezis degenerativ	- sdr radicular uni sau bilat - sdr radicular prin HDL la acelaşi nivel - stenoză spinală la nivelul alunecării - compresiune radiculară prin stenoză spinală laterală	- foraminotomie - decompresiune radiculară şi extirparea HDL - decompresiune şi stabilizare postero-laterală - decompresiune radiculară şi stabilizare
Spondilolistezis postoperator evolutiv	- sdr radicular	- stabilizare
Spondilolistezis traumatic	- tablou clinic variat	- decompresiune şi stabilizare
Retrolistezis	- sdr radicular unilateral - sdr radicular bilateral	- decompresiune unilaterală - decompresiune, reducerea luxaţiei şi stabilizare - osteosinteză posterioară percutană